

Для цитирования: *Тонеев Е.А., Базаров Д.В., Пикин О.В., Чарышкин А.Л., Мартынов А.А., Лисютин Р.И., Зул'карняев А.Ш., Анохина Е.П.* Продлённый сброс воздуха после лобэктомии у больных раком легкого. Сибирский онкологический журнал. 2020; 19(1): 103–110. – doi: 10.21294/1814-4861-2020-19-1-103-110.

For citation: *Toneev E.A., Bazarov D.V., Pikin O.V., Charyshkin A.L., Martynov A.A., Lisyutin R.I., Zul'karnyayev A.Sh., Anokhina E.P.* Prolonged air leak after lobectomy in lung cancer patients. Siberian Journal of Oncology. 2020; 19(1): 103–110. – doi: 10.21294/1814-4861-2020-19-1-103-110.

ПРОДЛЁННЫЙ СБРОС ВОЗДУХА ПОСЛЕ ЛОБЭКТОМИИ У БОЛЬНЫХ РАКОМ ЛЕГКОГО

**Е.А. Тонеев^{1,2}, Д.В. Базаров³, О.В. Пикин⁴, А.Л. Чарышкин², А.А. Мартынов¹,
Р.И. Лисютин¹, А.Ш. Зул'карняев¹, Е.П. Анохина¹**

ГУЗ Областной клинической онкологической диспансер, г. Ульяновск, Россия¹

Россия, 432017, г. Ульяновск, ул. 12 Сентября, 90. E-mail: e.toneev@inbox.ru¹

ФГБУ ВО «Ульяновский государственный университет», г. Ульяновск, Россия²

Россия, 432970, г. Ульяновск, ул. Льва Толстого, 42²

ФГБНУ «Российский научный центр хирургии имени акад. Б.В. Петровского», г. Москва, Россия³

Россия, 119991, г. Москва, Абрикосовский пер., 2³

Московский онкологический институт им. П.А. Герцена – филиал ФГБУ «Национальный медицинский исследовательский радиологический центр» Минздрава России, г. Москва, Россия⁴

Россия, 125284, г. Москва, 2-й Боткинский пр., 3⁴

Аннотация

Актуальность. Недостаточность аэростаза после резекции легкого является распространённым осложнением, которое встречается у 30–50 % больных в течение первых суток послеоперационного периода. Под продленным сбросом воздуха (ПСВ) понимают его поступление по дренажам более 5 сут. Частота ПСВ достигает 15 %. Несмотря на прогресс торакальной хирургии, включающий внедрение новейших сшивающих аппаратов и энергетических инструментов, интеллектуальных систем дренирования плевральной полости, различных методов плевродеза, стандартного подхода в лечении данного осложнения не существует. Наличие продленного сброса воздуха по дренажам ухудшает течение послеоперационного периода и способно вызвать фатальные осложнения. **Цель исследования** – улучшение непосредственных результатов лобэктомий у больных раком легкого за счёт оптимизации послеоперационного периода при развитии продленного сброса воздуха. **Материал и методы.** Проведен анализ результатов лечения 194 пациентов, которым была выполнена лобэктомия с систематической ипсилатеральной лимфодиссекцией в 2017–18 гг. **Результаты.** В исследование включено 19 (9,8 %) пациентов с недостаточностью аэростаза. Летальности не было. Средний интервал между операцией и развитием осложнения составил 3,4 дня. Средний койко-день у пациентов с неосложненным послеоперационным периодом – 8,7 сут, у больных с ПСВ – 14,8 сут. На основании анализа результатов исследования и данных других клиник разработан собственный алгоритм лечения пациентов с длительным поступлением воздуха по дренажам, который применяется в повседневной практике. **Заключение.** Лечение больных с продленным сбросом воздуха имеет мультидисциплинарный характер и обеспечивает приемлемый результат. Каждый случай ПСВ в послеоперационном периоде должен рассматриваться индивидуально, так как в настоящее время нет единого стандартизированного алгоритма ведения данных пациентов.

Ключевые слова: продленный сброс воздуха, резекция легкого, недостаточность аэростаза, лобэктомия, рак легкого.

PROLONGED AIR LEAK AFTER LOBECTOMY IN LUNG CANCER PATIENTS

E.A. Toneev^{1,2}, D.V. Bazarov³, O.V. Pikin⁴, A.L. Charyshkin², A.A. Martynov¹, R.I. Lisyutin¹, A.Sh. Zul'karnyaev¹, E.P. Anokhina¹

Ulyanovsk Regional Oncology Center, Ulyanovsk, Russia¹

90, 12-th of September Street, 432017, Ulyanovsk, Russia. E-mail: e.toneev@inbox.ru¹

Ulyanovsk State University, Ulyanovsk, Russia²

42, Lva Tolstogo Street, 432970, Ulyanovsk, Russia²

Petrovsky Russian Research Center for Surgery, Moscow, Russia³

2, Abrikosovskiy per., 119991, GSP-1, Moscow, Russia³

P. Hertsen Moscow Oncology Research Institute – branch of the National Medical Research Radiological Centre of the Ministry of Health of the Russian Federation⁴

3, Botkinskiy per., 125284, Moscow, Russia⁴

Abstract

Background. Air-leak after lung resection is a common complication occurring in 30–50 % of patients immediately after surgery. The prolonged air-leak (PAL) is a serious problem if it lasts more than 5 days after lung surgery with the reported incidence of 15 %. Despite the progress in thoracic surgery including energy-based vessel-sealing devices and digital drainage systems, there is no universal agreement on the optimal treatment of patients with prolonged air-leaks. **The aim of the study:** to improve postoperative outcomes in patients with PAL by optimization of postoperative treatment algorithm. **Material and Methods.** Treatment outcomes were analyzed in 194 patients, who underwent lobectomy for non-small cell lung cancer in 2017–2018. **Results.** The prolonged air-leak was detected in 19 (9.8 %) patients after. The average time interval between surgery and development of this complication was 3.4 days. There was no mortality in our series. The median postoperative hospital stay was 8.7 days in patients with non-complicated postoperative period and 14.8 days in patients with PAL. Based on our own experience and practice we have developed and implemented an algorithm of the management of patients with PAL. **Conclusion.** The treatment of patients with PAL should be based on multidisciplinary approach providing safety of the patients after major lung resection. Each case with PAL should be discussed individually to achieve better results.

Key words: prolonged air leak, lung resection, aerostasis deficiency, lobectomy, lung cancer.

Введение

Сброс воздуха по дренажам у больных после резекций легкого является сложной и до конца не решенной проблемой. При возникновении альвеолярно-плеврального свища, при котором происходит сброс воздуха в плевральную полость из-за дефекта паренхимы легкого, летальность, по данным различных авторов, варьирует от 25 до 67 % [1–4]. Постоянное поступление воздуха вызывает развитие пневмоторакса, инфицирование плевральной полости, длительное нерасправление легкого. Все это значительно ухудшает послеоперационные результаты лечения, а также увеличивает сроки госпитализации. Для определения интенсивности сброса воздуха у пациентов с продленным сбросом воздуха (ПСВ) используется классификация, предложенная R. Cerfolio в 2009 г. [5] (табл. 1.).

Факторы риска развития продолжительного сброса воздуха в послеоперационном периоде: хроническая обструктивная болезнь легких, длительное применение стероидных препаратов, верхняя лобэктомия или билобэктомия, хирургическое уменьшение объема легкого при эмфиземе.

Цель исследования – улучшение непосредственных результатов лобэктомий у больных раком легкого за счёт оптимизации ведения послеоперационного периода при развитии продленного сброса воздуха.

Таблица 1/Table 1

Распределение пациентов с продленным сбросом воздуха по классификации R. Cerfolio Distribution of patients with prolonged air discharge according to the classification of R. Cerfolio

Тип/Type	Характеристика/Characteristics
1 «FE»	При кашле, принудительный выход/ When coughing, forced exit
2 «E»	Только на выдохе/Exhale only
3 «I»	Только на вдохе/On inspiration only
4 «C»	Непрерывное поступление воздуха/ Continuous air

Таблица 2/Table 2

Демографические характеристики пациентов
Demographic characteristics of patients

Параметр/Parameter	Мужчины/Men (n=132)	Женщины/Women (n=62)
Медиана возраста, лет/Median age, years	65,7 ± 7,2	64 ± 8,3
ИМТ (медиана)/Body mass index (medium)	21,8	25,4
Сахарный диабет/ Diabetes	26 (19,6 %)	14 (22,6 %)
Сопутствующие легочные заболевания/ Concomitant lung diseases	89 (67,4 %)	43 (69,3 %)

Материал и методы

Проведен анализ послеоперационных результатов лечения 194 пациентов, которым была выполнена лобэктомия с систематической ипсилатеральной лимфодиссекцией в 2017–18 гг. Из исследования были исключены пациенты, перенесшие расширенно-комбинированные вмешательства, торакоскопические лобэктомии (исключены по причине их малого количества), а также больные, умершие в 1-е сут послеоперационного периода от острой сердечно-сосудистой недостаточности (табл. 2). В послеоперационном периоде возникло 19 (9,8 %) альвеолярных свищей.

Ведущим диагностическим критерием недостаточности аэростаза было наличие стойкого сброса воздуха по дренажам, клинические проявления дыхательной недостаточности, наличие подкожной эмфиземы. Основным методом инструментальной диагностики недостаточности аэростаза остается рентгенологический, который позволяет выявить гидропневмоторакс на стороне операции, ателектаз легкого, пневмомедиастинум. Бронхоскопия у пациентов с длительным сбросом воздуха по дренажам позволяет провести дифференциальную диагностику между истинным бронхоплевральным и альвеоларно-плевральным свищем и выбрать оптимальную лечебную тактику.

По срокам возникновения недостаточности аэростаза мы использовали классификацию T. Le Brigand [6], согласно которой выделяют 3 типа данного осложнения в зависимости от сроков возникновения. Ранний тип характеризуется возникновением ПСВ на 1–7-е сут, промежуточный – через 8–30 дней и поздний – возникновение свища после 30 сут с момента операции. В нашем исследовании у всех пациентов был ранний тип ПСВ.

При возникновении альвеоларно-плеврального свища и отсутствии отрицательной клинической картины в виде нарастания подкожной эмфиземы и дыхательной недостаточности на фоне смещения средостения дополнительное дренирование не производили. При наличии показаний (нарастающая эмфизема, дыхательная недостаточность, компрессия легкого, смещение средостения, сосудистая недостаточность) выполняли повторные хирургические вмешательства. Во время операции соблюдали традиционные меры профилактики

возникновения свищей. Культю бронха всегда ушивали аппаратным швом, дополнительно укрепляя механический шов Z-образными швами атравматичной нитью PDS3/0. Дополнительную плевризацію культи бронха не выполняли. Легочную паренхиму разделяли при помощи сшивающего аппарата, механический шов всегда укрепляли Z-образным швом викрил 3/0. При разделении небольшого количества паренхимы использовали рассечение тканей при помощи электрохирургических инструментов: биполярная и монополярная коагуляция, ультразвуковой скальпель. На завершающем этапе операции перед дренированием и ушиванием операционной раны контролировали аэростаз под уровнем жидкости (физиологический раствор 0,9 % – 800,0). При отсутствии поступления воздуха жидкость эвакуировали и плевральную полость дренировали 2 дренажами – один в задний диафрагмальный синус, другой – в купол плевральной полости. В послеоперационном периоде проводится пассивная аспирация содержимого плевральной полости по Бюлау.

Результаты

В нашем исследовании было 19 (9,8 %) пациентов с недостаточностью аэростаза, из них 14 (73,7 %) мужчин, 5 (26,3 %) женщин. Летальных исходов не было. Средний интервал между операцией и развитием свища составил 3,4 дня. После левосторонней лобэктомии ПСВ наблюдался у 7 (36,9 %) больных, после правосторонней – у 12 (63,1 %). Распределение пациентов по классификации R. Cerfolio представлено в табл. 3.

Таблица 3/Table 3

Распределение пациентов по классификации R. Cerfolio

Тип/Type	Характеристика/Characteristics
1 «FE»	6 (31,6 %)
2 «E»	10 (52,5 %)
3 «D»	1 (5,3 %)
4 «C»	2 (10,6 %)

Наиболее сложной была группа больных С и I. Оба пациента из группы С были повторно оперированы, а пациент из группы I длительно находился на стационарном лечении, у него были показания для выполнения повторного хирургического вмешательства, но выполнить реторакотомию ему не удалось ввиду развившегося острого коронарного синдрома. В связи с этим у больного развилась эмпиема плевры с альвеолярно-плевральным свищем. В последующем свищ самостоятельно закрылся на фоне консервативной терапии, после чего также регрессировала клиника эмпиемы.

В среднем сроки дренирования плевральной полости составили 10,3 сут (интервал – 8–23 сут). У всех пациентов дренажи удалены во время пребывания в стационаре.

При появлении сброса воздуха по дренажам на 2-е сут послеоперационного периода пациентам выполнялось рентгенологическое исследование в 2 проекциях для уточнения наличия или отсутствия пневмоторакса. При его отсутствии дренажи оставались на пассивной аспирации по Бюлау. Перевод пациентов на активную аспирацию осуществлялся при подозрении на ПСВ и наличие пневмоторакса по данным рентгенографии. В результате дренирования полного расправления легкого удалось добиться в 15 (78,8 %) случаях. У 4 (21,2 %) больных расправить легкое полностью не удалось, из них у 2 (10,6 %) пациентов было выполнено повторное хирургическое вмешательство, у 2 (10,6 %) больных на фоне проводимого лечения свищ закрылся, но сформировалась остаточная неинфицированная сухая полость, с которой они были выписаны из стационара. Внутривнутриплевральное введение каких-либо склерозантов (повидон-йод и т.д.) не выполняли. В отдаленном периоде были отслежены пациенты с остаточной полостью, у всех в сроки от 3 до 6 мес сформировался фиброторакс без каких-либо клинических проявлений.

Коморбидность была важным фактором формирования ПСВ в послеоперационном периоде. У всех пациентов с недостаточностью аэростаза была сопутствующая легочная патология (табл. 4). Также мы проанализировали результаты лечения пациентов с сахарным диабетом и избыточной массой тела. У пациентов с данным видом послеоперационных осложнений сахарный диабет наблюдался в 4 (21 %) случаях, ожирение II и более степени – у 5 (26,3 %) больных.

Наличие у пациентов продленного сброса воздуха по дренажам способствовало увеличению сроков госпитализации, которая у пациентов с несложным течением послеоперационного периода, в среднем, составила 8,7 койко-дня, тогда как у больных с ПСВ – 14,8 койко-дня. При стоимости одного койко-дня в хирургическом торакальном отделении онкологического диспансера, равного 5 038 руб. 41 коп., экономические потери от одного случая с ПСВ в среднем составили 30 734

Таблица 4/ Table 4

**Сопутствующая легочная патология
у пациентов с ПСВ**
**Concomitant pulmonary diseases in patients
with PAL**

Сопутствующая легочная патология/ Concomitant lung disease	Количество пациентов/ Number of patients
ХОБЛ/ Chronic obstructive pulmonary disease	14 (73,7 %)
Бронхиальная астма/ Bronchial asthma	6 (31,6 %)
Хронический бронхит/ Chronic bronchitis	11 (57,9 %)

руб. 46 коп. На основании исследования и данных других клиник нами разработан алгоритм лечения пациентов с длительным поступлением воздуха по дренажам, который применяется в повседневной практике (рис. 1).

Обсуждение

Бронхоплевральные и альвеолярно-плевральные свищи являются значимой проблемой современной торакальной онкологии. Их возникновение увеличивает сроки госпитализации, а также вызывает жизнеугрожающие состояния, такие как эмпиема плевры и дыхательная недостаточность. По данным зарубежных авторов, частота возникновения бронхоплевральных свищей после лобэктомии составляет до 0,5 % [7]. Альвеолярно-плевральные свищи встречаются в 8–15 % [8]. В первые сутки незначительный сброс воздуха может присутствовать, но, как правило, незначительные дефекты легочной паренхимы самостоятельно закрываются в течение 12–48 ч после операции. Сброс воздуха в этот период связан с расправлением легкого, которое в первые часы после операции не соответствует объему гемиторакса. К физиологическим механизмам, помогающим легкому занять весь гемиторакс, относят подъем диафрагмы, смещение средостения в сторону операции, сужение межреберных промежутков, гиперплазия оставшейся легочной ткани [9]. Поступление воздуха по дренажам более 5 сут называют продолженным сбросом воздуха. Данное явление является причиной большинства неудовлетворительных результатов лечения при резекции легкого. В нашем исследовании ПСВ возник в 19 (9,8 %) случаях. По данным R.J. Cerfolio et al., ПСВ повышает риск возникновения ателектаза легкого, эмпиемы плевры, фибрилляции предсердий, внутригоспитальной пневмонии [5].

Дискуссионным остается вопрос о количестве дренажных трубок при послеоперационном лечении ПСВ. Долгое время оптимальным считали наличие 2 дренажей. Однако исследования и метаанализы, проведенные в последние два десяти-

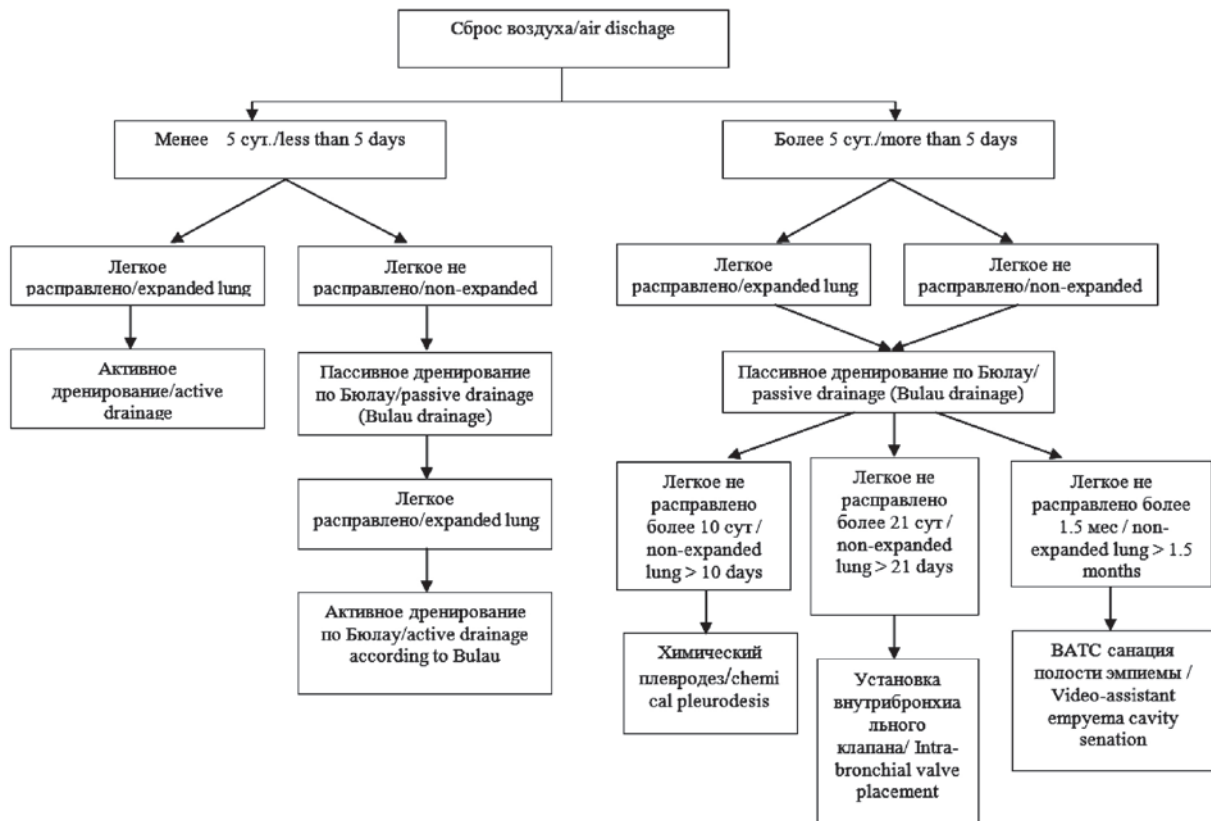


Рис. 1. Алгоритм ведения пациентов с длительным поступлением воздуха по дренажам
 Fig. 1. Algorithm of management of patients with prolonged intake of air through drains

летия, не показали преимущества двух дренажей перед одним [10]. Наличие единственного дренажа способствует более короткому пребыванию в стационаре, снижению болевого синдрома, а при возникновении сброса воздуха позволяет его полностью эвакуировать из плевральной полости, тем самым позволяя безболезненно достичь необходимого разрежения в плевральной полости. Показанием для установки второго плеврального дренажа является ситуация, когда один дренаж не справляется с объемом сбрасываемого воздуха, однако известно, что эта процедура не улучшает отдаленные результаты лечения [11].

В настоящее время существуют диаметрально противоположные мнения о целесообразности активной аспирации воздуха из плевральной полости при ПСВ. Ряд авторов считает, что постоянный воздушный поток препятствует заживлению свищевого хода, продлевая время утечки воздуха [12]. С другой стороны, применение активной аспирации и достижение полного расправления легкого вызывает репаративные процессы между париетальной и висцеральной плеврой, что позволяет быстрее заживить дефект в паренхиме легкого [13]. Для поиска ответа было проведено 7 рандомизированных контролируемых исследований (РКИ) и 3 метаанализа, в которых сравнивались активная аспирация и пассивное ведение плевральной полости [14]. Результаты 2 РКИ и одного метаанализа показали

преимущества ведения плевральной полости без активной аспирации, в остальных исследованиях не выявлено преимуществ активной аспирации перед пассивным ведением [15]. Интересно исследование В. Deng et al., в котором сравнивали ведение плевральной полости путем чередования активной и пассивной аспирации. Метод показал статистически лучшие результаты по сравнению с изолированным ведением плевральной полости (только активная аспирация или без нее) [16]. В нашем исследовании мы использовали тактику ведения пациентов с ПСВ на активной аспирации, добиваясь адгезии листков плевры, до полного прекращения поступления воздуха по дренажам. Пассивное дренирование использовали для контроля аэростаза в последние сутки перед удалением дренажа. Если через сутки не было сброса воздуха по дренажам, количество отделяемой жидкости менее 150 мл и рентгенологически легкое было расправлено, то дренаж удаляли.

Введение в плевральную полость различных химических агентов или аутологичной крови способствует облитерации плевральной полости [17]. Литературных данных, посвященных данной проблеме, недостаточно, так как торакальные хирурги крайне неохотно применяют плевродез [18]. Введение талька способно вызвать эффективный плевродез, однако он обладает канцерогенными свойствами, и у пациентов после радикального

лечения новообразований применяться не может. Использование других химических веществ (повидон-йод, тетрациклин и т.д.) способно обеспечить приемлемый результат в течение 2–4 сут. Существует важное требование для плевродеза химическими агентами: легкое должно быть полностью расправлено, иначе возникнет «панцирное» легкое, неспособное к расправлению [19].

Перспективным направлением является применение с целью плевродеза аутологичной крови в объеме 50–100 мл [20]. Для лечения ПСВ данный способ предложен С.Л. Робинсон в 1987 г. [21]. После этого было проведено 2 РКИ и один метаанализ 10 исследований, показывающий удовлетворительные результаты – ПСВ был успешно купирован в 92–93 % случаев, с приемлемым уровнем осложнений, равным 0–9 %.

Перспективным направлением в лечении пациентов с ПСВ является применение бронхиальных клапанов [22], которые были созданы как альтернатива операции по уменьшению объема легкого. Данные устройства устанавливаются во время бронхоскопии и обеспечивают одностороннее поступление воздуха и слизи в проксимальные отделы бронха, в дистальном направлении срабатывает клапан, обеспечивающий эффективный блок. При правильной постановке клапана сброс воздуха прекращается, и пациенту в кратчайшие сроки можно удалить дренаж. Оптимальным сроком удаления клапанов является период от 30 до 60 дней, большее время нахождения устройства в просвете бронхиального дерева влечет нежелательные эффекты, в виде пролежня бронха и риска возникновения бронхиально-сосудистой фистулы [23].

ЛИТЕРАТУРА/REFERENCES

1. Stolz A.J., Schützner J., Lischke R., Simonek J., Pafko P. Predictors of prolonged air leak following pulmonary lobectomy. *Eur J Cardiothorac Surg.* 2005 Feb; 27(2): 334–6. doi: 10.1016/j.ejcts.2004.11.004.
2. Rivera C., Bernard A., Falcoz P.E., Thomas P., Schmidt A., Bénard S., Vicaut E., Dahan M. Characterization and prediction of prolonged air leak after pulmonary resection: a nationwide study setting up the index of prolonged air leak. *Ann Thorac Surg.* 2011 Sep; 92(3): 1062–8. doi: 10.1016/j.athoracsur.2011.04.033.
3. Lois M., Noppen M. Bronchopleural fistulas: an overview of the problem with special focus on endoscopic management. *Chest.* 2005; 128: 3955–65. doi: 10.1378/chest.128.6.3955.
4. Cerfolio R.J., Bass C., Katholi C.R. Prospective randomized trial compares suction versus water seal for air leaks. *Ann Thorac Surg.* 2001; 71(5): 1613–17.
5. Cerfolio R.J., Bryant A.S. The quantification of postoperative air leaks. *Multimed Man Cardiothorac Surg.* 2009 Jan 1; 2009(409): mmets.2007.003129. doi: 10.1510/mmets.2007.003129.
6. Le Brigand H. *Fistules bronchiques apres pneumonectomies.* Appareil Respiratoire, Mediastin, Paroi Thoracique. Paris, France: Ed Masson; 1973; XXII: 462–70.
7. Liang S., Ivanovic J., Gilbert S., Maziak D.E., Shamji F.M., Sundaresan R.S., Seely A.J.E. Quantifying the incidence and impact of postoperative prolonged alveolar air leak after pulmonary resection. *J Thorac Cardiovasc Surg.* 2013 Apr; 145(4): 948–954. doi: 10.1016/j.jtcvs.2012.08.044.
8. Nagahiro I., Aoe M., Sano Y., Date H., Andou A., Shimizu N. Bronchopleural fistula after lobectomy for lung cancer. *Asian Cardiovasc Thorac Ann.* 2007 Jan; 15(1): 45–8. doi: 10.1177/021849230701500110.
9. Mueller M.R., Marzluf B.A. The anticipation and management of air leaks and residual spaces post lung resection. *J Thorac Dis.* 2014 Mar; 6(3): 271–84. doi: 10.3978/j.issn.2072-1439.2013.11.29.
10. Okur E., Kir A., Halezeroglu S., Alpay A.L., Atasalihi A. Pleural tenting following upper lobectomies or bilobectomies of the lung to prevent

Внутриплевральное введение склерозантов, включая повидон-йода и аутологичной крови, является перспективным направлением, однако требует дальнейшего изучения [24]. Одним из препятствий использования новых методик является законодательное ограничение при применении лекарственных препаратов, нарушающем инструкции производителя. Также введение аутокрови не может рассматриваться как стандартная процедура, так как оно способно вызвать серьезные осложнения со стороны плевральной полости (свернувшийся гемоторакс, эмпиема плевры) [25]. Вариантом выхода из этой ситуации может быть решение врачебной комиссии или локального этического комитета лечебного учреждения по применению препаратов off-label в соответствии с правилами надлежащей клинической практики, утвержденными Приказом Министерства здравоохранения РФ от 01.04.2016 № 200н.

Выводы

Лечение больных с пролётным сбросом воздуха имеет мультидисциплинарный характер и обеспечивает приемлемый результат и безопасность пациента. Протокол лечения больного с ПСВ должен включать в себя мероприятия по достижению стойкого аэростаза, профилактике гнойно-воспалительных изменений плевральной полости и трахеобронхиального дерева, купированию дыхательной недостаточности. Каждый случай должен рассматриваться индивидуально, так как в настоящий момент отсутствует четкая стратегия лечения данного осложнения.

residual air space and prolonged air leak. *Eur J Cardiothorac Surg.* 2001 Nov; 20(5): 1012–5. doi: 10.1016/s1010-7940(01)00947-2.

11. Takamochi K., Nojiri S., Oh S., Matsunaga T., Imashimizu K., Fukui M., Suzuki K. Comparison of a digital with a traditional thoracic drainage system for postoperative chest tube management after pulmonary resection: a prospective randomized trial. *J Thorac Cardiovasc Surg.* 2018 Apr; 155(4): 1834–1840. doi: 10.1016/j.jtcvs.2017.09.145.

12. Burt B.M., Shrager J.B. The prevention and management of air leaks following pulmonary resection. *Thorac Surg Clin.* 2015 Nov; 25(4): 411–9. doi: 10.1016/j.thorsurg.2015.07.002.

13. Alphonso N., Tan C., Utley M. A Prospective randomized controlled trial of suction versus non-suction to the under-water seal drains following lung resection. *Eur J Cardiothorac Surg.* 2005; 27(3): 391–394. doi: 10.1016/s0003-4975(01)02474-2.

14. Brunelli A., Monteverde M., Borri A., Salati M., Marasco R.D., Al Refai M., Fianchini A. Comparison of water seal and suction after pulmonary lobectomy: a prospective, randomized trial. *Ann Thorac Surg.* 2004 Jun; 77(6): 1932–7; discussion 1937. doi: 10.1016/j.athoracsur.2003.12.022.

15. Anyanwu A.C., Treasure T. Surgical research revisited: clinical trials in the cardiothoracic surgical literature. *Eur J Cardiothorac Surg.* 2004 Mar; 25(3): 299–303.

16. Deng B., Tan Q.Y., Zhao Y.P., Wang R.W., Jiang Y.G. Suction or non-suction to the underwater seal drains following pulmonary operation: meta-analysis of randomized controlled trials. *Eur J Cardiothorac Surg.* 2010 Aug; 38(2): 210–5. doi: 10.1016/j.ejcts.2010.01.050.

17. Cerfolio R.J., Bass C.S., Pask A.H., Katholi C.R. Predictors and treatment of persistent air leaks. *Ann Thorac Surg.* 2002 Jun; 73(6): 1727–30. doi: 10.1016/s0003-4975(02)03531-2.

18. MacDuff A., Arnold A., Harvey J.; *BTS Pleural Disease Guideline Group.* Management of spontaneous pneumothorax: British Thoracic Society Pleural Disease Guideline 2010. *Thorax.* 2010 Aug; 65 Suppl 2: ii18–31. doi: 10.1136/thx.2010.136986.

19. Light R.W. Talc should not be used for pleurodesis. *Am J Respir Crit Care Med.* 2000 Dec; 162(6): 2024–6. doi: 10.1164/ajrccm.162.6.pc09-00b.

20. Cao G., Kang J., Wang F., Wang H. Intrapleural instillation of autologous blood for persistent air leak in spontaneous pneumothorax in patients with advanced chronic obstructive pulmonary disease. *Ann Thorac Surg.* 2012 May; 93(5): 1652–7. doi: 10.1016/j.athoracsur.2012.01.093.

21. Robinson C.L. Autologous blood for pleurodesis in recurrent and chronic spontaneous pneumothorax. *Can J Surg.* 1987 Nov; 30(6): 428–9.

22. Travaline J.M., McKenna R.J.Jr., De Giacomo T., Venuta F., Hazelrigg S.R., Boomer M., Criner G.J.; Endobronchial Valve for Persistent Air Leak Group. Treatment of persistent pulmonary air leaks using endobronchial valves. *Chest.* 2009 Aug; 136(2): 355–360. doi: 10.1378/chest.08-2389.

23. El-Sameed Y., Waness A., Al Shamsi I., Mehta A.C. Endobronchial valves in the management of broncho-pleural and alveolo-pleural fistulae. *Lung.* 2012 Jun; 190(3): 347–51. doi: 10.1007/s00408-011-9369-1.

24. How C.H., Tsai T.M., Kuo S.W., Huang P.M., Hsu H.H., Lee J.M., Chen J.S., Lai H.S. Chemical pleurodesis for prolonged postoperative air leak in primary spontaneous pneumothorax. *J Formos Med Assoc.* 2014 May; 113(5): 284–90. doi: 10.1016/j.jfma.2012.12.016.

25. Chambers A., Routledge T., Billè A., Scarci M. Is blood pleurodesis effective for determining the cessation of persistent air leak? *Interact Cardiovasc Thorac Surg.* 2010 Oct; 11(4): 468–72. doi: 10.1510/icvts.2010.234559.

Поступила/Received 05.10.2019
Принята в печать/Accepted 17.12.2019

СВЕДЕНИЯ ОБ АВТОРАХ

Тонеев Евгений Александрович, врач-хирург торакального отделения, Областной клинический онкологический диспансер; аспирант кафедры факультетской хирургии, медицинский факультет им. Т.З. Биктимирова, Институт медицины, экологии и физической культуры, ФГБОУ ВО «Ульяновский государственный университет» (г. Ульяновск, Россия). SPIN-код: 2236-3277. AuthorID (РИНЦ): 1043371. ORCID: 0000-0001-8590-2350. E-mail: e.toneev@inbox.ru.

Базаров Дмитрий Владимирович, доктор медицинских наук, заведующий отделением торакальной хирургии, ФГБНУ «Российский научный центр хирургии имени академика Б.В. Петровского» (г. Москва, Россия). SPIN-код: 8974-8846. AuthorID (РИНЦ): 645202. ORCID: 0000-0002-2888-419X.

Пикин Олег Валентинович, доктор медицинских наук, профессор, заведующий торакальным хирургическим отделением, Московский онкологический институт им. П.А. Герцена – филиал ФГБУ «Национальный медицинский исследовательский радиологический центр» Минздрава России (г. Москва, Россия). SPIN-код: 2381-5969. AuthorID (РИНЦ): 98403. ORCID: 0000-0001-6871-6804.

Чарышкин Алексей Леонидович, доктор медицинских наук, профессор, заведующий кафедрой факультетской хирургии, медицинский факультет им. Т.З. Биктимирова, Институт медицины, экологии и физической культуры, ФГБОУ ВО «Ульяновский государственный университет» (г. Ульяновск, Россия). SPIN-код: 7900-5585. AuthorID (РИНЦ): 520057. ORCID: 0000-0003-3978-1847.

Мартынов Александр Александрович, заведующий хирургическим торакальным отделением, Областной клинический онкологический диспансер (г. Ульяновск, Россия). ORCID: 0000-0003-4662-9886. Author ID (РИНЦ): 1043466.

Лисютин Руслан Игоревич, врач-хирург хирургического торакального отделения, Областной клинический онкологический диспансер (г. Ульяновск, Россия). ORCID: 0000-0002-4304-5896. SPIN-код: 8193-2683. AuthorID (РИНЦ): 1043436.

Зулькарняев Айрат Шамильевич, врач-онколог хирургического торакального отделения, Областной клинический онкологический диспансер (г. Ульяновск, Россия). ORCID: 0000-0002-1028-2879. SPIN-код: 6947-4819. AuthorID (РИНЦ): 1043390.

Анохина Екатерина Павловна, врач-онколог отделения химиотерапии №1, Областной клинический онкологический диспансер (г. Ульяновск, Россия). ORCID: 0000-0002-8121-4654.

ВКЛАД АВТОРОВ

Тонеев Евгений Александрович: разработка концепции научной работы, статистическая обработка, составление черновика рукописи.

Базаров Дмитрий Владимирович: участие в разработке концепции и анализ научной работы, критический пересмотр с внесением ценного интеллектуального содержания.

Пикин Олег Валентинович: участие в разработке концепции и анализ научной работы, критический пересмотр с внесением ценного интеллектуального содержания.

Чарышкин Алексей Леонидович: анализ научной работы, критический пересмотр с внесением ценного интеллектуального содержания.

Мартынов Александр Александрович: сбор и обработка первичной медицинской документации.

Лисютин Руслан Игоревич: сбор и обработка первичной медицинской документации.

Зулькарняев Айрат Шамильевич: сбор и обработка первичной медицинской документации.

Анохина Екатерина Павловна: сбор и обработка первичной медицинской документации.

Финансирование

Это исследование не потребовало дополнительного финансирования.

Конфликт интересов

Авторы объявляют, что у них нет конфликта интересов.

ABOUT THE AUTHORS

Evgeniy A. Toneev, MD, Surgeon, Department of Thoracic Surgery, Ulyanovsk Regional Oncology Center (Ulyanovsk, Russia). ORCID: 0000-0001-8590-2350. E-mail: e.toneev@inbox.ru.

Dmitry V. Bazarov, MD, DSc, Head of Thoracic Surgery Department, Petrovsky Russian Research Center for Surgery (Moscow, Russia). ORCID: 0000-0002-2888-419X.

Oleg V. Pikin, MD, Professor, Head of Thoracic Surgery Department, P. Hertsen Moscow Oncology Research Institute – branch of the National Medical Research Radiological Centre of the Ministry of Health of the Russian Federation (Moscow, Russia). ORCID: 0000-0001-6871-6804.

Alexey L. Charyshkin, MD, Professor, Head of Surgery Department, Ulyanovsk State University (Ulyanovsk, Russia). ORCID: 0000-0003-3978-1847.

Alexander A. Martynov, MD, Head of Department of Thoracic Surgery, Ulyanovsk Regional Oncology Center (Ulyanovsk, Russia). ORCID: 0000-0003-4662-9886.

Ruslan I. Lisyutin, MD, Surgeon, Department of Thoracic Surgery, Ulyanovsk Regional Oncology Center (Ulyanovsk, Russia). ORCID: 0000-0002-4304-5896.

Airat Sh. Zulkarnyaev, MD, Surgeon, Department of Thoracic Surgery, Ulyanovsk Regional Oncology Center (Ulyanovsk, Russia). ORCID: 0000-0002-1028-2879.

Ekaterina P. Anokhina, MD, Oncologist, Chemotherapy Department, Ulyanovsk Regional Oncology Center (Ulyanovsk, Russia). ORCID: 0000-0002-8121-4654.

AUTHOR CONTRIBUTION

Evgeniy A. Toneev: concept development, statistical data analysis, drafting of the manuscript.

Dmitry V. Bazarov: data analysis, critical review with the introduction of valuable intellectual content.

Oleg V. Pikin: data analysis, critical review with the introduction of valuable intellectual content.

Alexey L. Charyshkin: data analysis, critical review with the introduction of valuable intellectual content.

Alexander A. Martynov: clinical data collection and analysis.

Ruslan I. Lisyutin: clinical data collection and analysis.

Airat Sh. Zulkarnyaev: clinical data collection and analysis.

Ekaterina P. Anokhina: clinical data collection and analysis.

Funding

This study required no funding.

Conflict of interest

The authors declare that they have no conflict of interest.