

Для цитирования: *Афанасьев С.Г., Добродеев А.Ю., Хадагаев И.Б., Фурсов С.А., Усынин Е.А., Тарасова А.С., Сорокин Д.А., Фальтин В.В., Усова А.В.* Непосредственные результаты расширенных и мультвисцеральных резекций при раке прямой кишки. Сибирский онкологический журнал. 2018; 17 (6): 41–48. – doi: 10.21294/1814-4861-2018-17-6-41-48.

For citation: *Afanasyev S.G., Dobrodeev A.Yu., Khadagaev I.B., Fursov S.A., Usynin E.A., A.S. Tarasova, Sorokin D.A., Faltin V.V., Usova A.V.* Immediate results of combined and multivisceral resections for rectal cancer. Siberian Journal of Oncology. 2018; 17 (6): 41–48. – doi: 10.21294/1814-4861-2018-17-6-41-48.

НЕПОСРЕДСТВЕННЫЕ РЕЗУЛЬТАТЫ РАСШИРЕННЫХ И МУЛЬТВИСЦЕРАЛЬНЫХ РЕЗЕКЦИЙ ПРИ РАКЕ ПРЯМОЙ КИШКИ

**С.Г. Афанасьев¹, А.Ю. Добродеев¹, И.Б. Хадагаев², С.А. Фурсов³,
Е.А. Усынин¹, А.С. Тарасова¹, Д.А. Сорокин^{1,4}, В.В. Фальтин¹, А.В. Усова¹**

Научно-исследовательский институт онкологии, Томский национальный исследовательский медицинский центр Российской академии наук, г. Томск, Россия¹

Россия, 634009, г. Томск, пер. Кооперативный, 5. E-mail: Afanasievsg@oncology.tomsk.ru¹

Новосибирский областной клинический онкологический диспансер, г. Новосибирск, Россия²

Россия, 630108, г. Новосибирск ул. Плехотного, 2. E-mail: khadagaev@mail.ru²

Московский государственный медико-стоматологический университет им. А.И. Евдокимова, г. Москва, Россия³

Россия, 127473, г. Москва, ул. Делегатская, 20/1. E-mail: fursov.serega2011@yandex.ru³

Нижевартовский онкологический диспансер⁴

Россия, 628615, г. Нижневартовск, ул. Спортивная, 9А. E-mail: Dmitrii1110@mail.ru⁴

Аннотация

Введение. В настоящее время значительно расширились показания для мультвисцеральных резекций малого таза, однако непосредственная и отдаленная эффективность подобных операций при местнораспространенном раке прямой кишки остается предметом дискуссий. **Цель исследования** – оценить непосредственные хирургические и онкологические результаты мультвисцеральных резекций органов малого таза у больных местнораспространенным раком прямой кишки. **Материал и методы.** Проведен анализ результатов хирургического лечения 32 больных (мужчин – 13, женщин – 19) в возрасте 44–69 лет, с местнораспространенными и первично-множественными опухолями прямой кишки, которые получали лечение в 2010–16 гг. Из них у 28 (87,5 %) пациентов – рак прямой кишки (РПК) с инвазией в смежные органы (задняя стенка мочевого пузыря – 13, матка – 10, мочеточники – 5, простата – 4, влагалище – 3; в 14 случаях – одновременное поражение более 2 органов), у 4 (12,5 %) – первично-множественные злокачественные опухоли органов малого таза (РПК + рак мочевого пузыря – 2, РПК + рак эндометрия – 1, РПК + GIST прямой кишки – 1). **Результаты.** Объемы выполненных операций: в 6 (18,8 %) случаях – полная эвисцерация малого таза, в 26 (81,2%) – комбинированная резекция прямой кишки с резекцией смежных органов. Чаще всего выполнялась резекция мочевых путей – у 24 (75,0 %) больных, из них у 13 (40,6 %) – первичная пластика мочевого пузыря и/или мочеточников. Послеоперационные хирургические осложнения развились у 11 (34,4 %) пациентов, что потребовало повторных операций в 7 (21,8 %) наблюдениях. В раннем послеоперационном периоде умер 1 (3,1 %) больной, причина – тромбоз правых подвздошных сосудов с последующей острой почечной недостаточностью. Отдаленные результаты: РПК – общая и безрецидивная 2-летняя выживаемость – 75 % и 56,3 % соответственно, ПМЗО – все пациенты живы без признаков рецидивов, сроки наблюдения >24 мес. **Заключение.** Лечение распространенных опухолей органов малого таза требует выполнения обширных операций мультидисциплинарной бригадой хирургов. Несмотря на травматичность побочных вмешательств, при адекватном обеспечении послеоперационного периода непосредственные результаты можно расценивать как удовлетворительные. Отдаленные результаты позволяют рассматривать подобные операции в качестве метода выбора при местнораспространенном и первично-множественном раке прямой кишки.

Ключевые слова: рак прямой кишки, полинеоплазия, хирургическое лечение, мультвисцеральные резекции, послеоперационные осложнения, безрецидивная выживаемость.

IMMEDIATE OUTCOMES OF COMBINED AND MULTIVISCERAL RESECTIONS FOR RECTAL CANCER

S.G. Afanasyev¹, A.Yu. Dobrodeev¹, I.B. Khadagaev², S.A. Fursov³,
E.A. Usynin¹, A.S. Tarasova¹, D.A. Sorokin^{1,4}, V.V. Faltin¹, A.V. Usova¹

Cancer Research Institute, Tomsk National Research Medical Center, Russian Academy of Science, Tomsk, Russia¹

5, Kooperativny per., 634009-Tomsk, Russia. E-mail: AfanasievSG@oncology.tomsk.ru¹

Novosibirsk Oncological Hospital, Novosibirsk, Russia²

2, Plakhotnogo str., 630108-Novosibirsk. Russia. E-mail: Khadagaev@mail.ru²

A.I. Evdokimov Moscow State University of Medicine and Dentistry, Moscow, Russia³

20/1, Delegatskaya Street, 127473-Moscow, Russia. E-mail: islamik_07@mail.ru³

Nizhnevarovsk Oncological Hospital, Nizhnevarovsk, Russia⁴

9A, Sportivnaya str., 628615-Nizhnevarovsk. Russia. E-mail: Dmitrii1110@mail.ru⁴

Abstract

Background. Currently, the indications for multivisceral pelvic resections have increased dramatically. However, short- and long-term outcomes after these resections for locally advanced rectal cancer remain a subject of debate. **The purpose of the study** was to evaluate short-term surgical and oncological outcomes after multivisceral pelvic resections in patients with locally advanced rectal cancer. **Material and methods.** We analyzed surgical outcomes in 32 patients (13 men and 19 women) aged 44–69 years, with locally advanced rectal cancer, who were treated between 2010 and 2016. Of the 32 patients, 28 (87.5 %) had rectal cancer with invasion into adjacent organs (posterior wall of the bladder – 13, uterus – 10, ureters – 5, prostate – 4, vagina – 3; simultaneous damage to more than 2 organs – 14, multiple primary malignant tumors: rectal cancer + bladder cancer – 2, rectal cancer + endometrial cancer – 1, rectal cancer + rectal GIST – 1). **Results.** Total pelvic exenteration was performed in 6 (18.8 %) cases, combined resection of the rectum and adjacent organs was performed in 26 (81.2 %). Urinary tract resection was performed in 24 (75.0 %) patients. Of these patients, 13 (40.6 %) had primary plasty of the bladder and/or ureters. Postoperative surgical complications were observed in 11 (34.4 %) patients, of whom 7 (21.8 %) patients needed re-surgery. In 1 patient (3.1 %), who died in the early postoperative period, the cause of death was thrombosis of the right iliac vessels with subsequent acute renal failure. For patients with locally advanced rectal cancer, long-term outcomes were as follows: the overall and recurrence-free 2-year survival rates were 75 % and 56.3 %, respectively. All patients with multiple primary malignant tumors were alive with no evidence of disease recurrence at a follow-up of >24 months. **Conclusion.** Multivisceral resection in patients with locally advanced rectal cancer is a complex surgical procedure requiring the multidisciplinary team of surgeons. Despite high operative morbidity, proper perioperative management of the patients helps to achieve satisfactory immediate treatment outcomes. Long-term outcomes allowed us to consider such resections as a method of choice for locally advanced and multiple primary rectal cancers.

Key words: rectal cancer, polyneoplasia, surgical treatment, multivisceral resections, postoperative complications, recurrence-free survival, multiple primary tumors.

Введение

Заболееваемость раком прямой кишки (РПК) неуклонно растет во всех экономически развитых странах. Ежегодный прирост заболеваемости РПК в мире за последние 15 лет составляет в среднем около 3 %. В Российской Федерации заболеваемость за последние 4 года выросла на 13 % у мужчин и на 14 % у женщин, при этом доля местнораспространенных форм РПК колеблется от 35 до 43 % [1, 2]. По данным ряда авторов, в 10–31 % случаев при раке прямой кишки наблюдается инвазия в смежные органы, при этом примерно в половине случаев в процесс вовлекаются органы мочевыводящей системы, в первую очередь мочевого пузыря [3]. Данные показатели далеки от истинного положения дел, так как в 30–40 % случаев первичная опухоль признается нерезек-

табельной, местнораспространенный характер КРР указывается без детализации вовлеченных в процесс соседних органов [4, 5]. Следует отметить, что решить вопрос о возможности радикального хирургического лечения больных с опухолью прямой кишки, прорастающей в заднюю стенку мочевого пузыря в области устьев мочеточников и мочеиспускательного канала довольно трудно даже во время интраоперационной ревизии органов малого таза [6, 7].

При такой распространенности опухолевого процесса единственной радикальной операцией является моноблочное удаление органов таза, когда вместе с прямой кишкой одним блоком удаляют мочевой пузырь, предстательную железу, семенные пузырьки, дистальные отделы мочеточников, лимфатический аппарат – у мужчин; прямую

кишку, матку с придатками и влагалищем, мочевого пузыря – у женщин. Данное вмешательство получило название эвисцерации органов малого таза. Впервые эта операция была выполнена в 1940 г. E.M. Briker по поводу рака предстательной железы и мочевого пузыря [8]. Однако понятие «эвисцерация таза» предполагает полное удаление данного органокомплекса, в классическом варианте с формированием коло- и уретеростом на брюшной стенке, что в реальной клинической практике не всегда показано и/или целесообразно. В ряде случаев, несмотря на большой объем резецируемых тканей, возможно сохранение сфинктерного аппарата и восстановление непрерывности кишечной трубки [9, 10]. Поэтому более правильным термином применительно к этой клинической ситуации является понятие «мультивисцеральные резекции органов малого таза» [11].

В клинической практике подобные операции выполняются у ограниченного числа больных, поскольку непосредственные результаты мультивисцеральных резекций (МВР) по поводу опухолей прямой кишки традиционно ассоциируются с высокой частотой послеоперационных осложнений, которая, по различным данным, достигает 35–75 %. Наиболее типичными являются раневые осложнения (в первую очередь – со стороны промежностной раны), а также осложнения, связанные с восходящей мочевой инфекцией и несостоятельностью мочевых резервуаров [12, 13]. Кроме того, выполнение МВР связано с крайней травматичностью вмешательства, большой психической травмой (необходимость одновременного формирования 2 стом – урино- и колостомы). Достижения современной хирургии и анестезиологии позволили существенно снизить уровень хирургической летальности. Тем не менее, по данным рандомизированных исследований, при МВР этот показатель остается достаточно высоким, порой превышая 7–10 % [14, 15].

Важным обстоятельством, препятствующим широкому внедрению МВР в повседневную практику, является негативное мнение об их низкой отдаленной эффективности, которое сформировалось на рубеже XX и XXI веков. Поэтому многие хирурги рассматривают мультивисцеральные резекции исключительно как циторедуктивные вмешательства или «операции отчаяния». Во многом отдаленные результаты МВР при первичном и рецидивном раке прямой кишки определяются частотой локальных рецидивов и/или генерализации опухолевого процесса. Необходимо отметить, что отдаленные результаты МВР, выполненных по поводу рецидивных опухолей прямой кишки, существенно уступают таковым при первичном раке прямой кишки. Уровень 5-летней общей выживаемости после мультивисцеральных резекций по поводу рецидивных опухолей прямой кишки, в среднем, не превышает 20–25 %, тогда как ана-

логичные вмешательства по поводу первичного местнораспространенного РПК позволяют рассчитывать на 5-летнюю общую выживаемость у 30–55% больных [16–18].

Высокий уровень хирургической агрессии, обусловленный объемом и длительностью вмешательства, помимо проблемы частоты послеоперационных осложнений, определяет сложность выполнения реконструктивного этапа лечения. В литературе отсутствует единая стратегия о показаниях к сохранению замыкательного аппарата прямой кишки и возможности формирования коло-прямокишечного анастомоза. Остаются неизученными онкологические результаты выполнения МВР без экстирпации анального отдела прямой кишки. Сложным является раздел, касающийся отведения мочи после цистэктомии как составной части «переднего» варианта МВР. Многие авторы рекомендуют рассматривать возможность создания уретерокутанеостомы как наиболее простого, быстрого и безопасного варианта завершения операции. Безусловно, восстановление непрерывности кишечной трубки и создание резервуара для деривации мочи существенно улучшают качество жизни оперированных больных. Однако интраоперационная ситуация не всегда позволяет это осуществить, поэтому вполне понятна позиция сторонников выполнения многоэтапных операций [19, 20]. Все вышеизложенное послужило основанием для планирования настоящего исследования.

Цель исследования – оценить непосредственные хирургические и онкологические результаты мультивисцеральных резекций органов малого таза у больных местнораспространенным раком прямой кишки.

Материал и методы

Проанализированы результаты хирургического лечения 32 пациентов с обширным местнораспространенным (n=28, 87,5 %) и/или первично-множественным синхронным (n=4, 12,5 %) раком прямой кишки. Возраст больных варьировал в пределах 47–69 лет (средний возраст – 52 года), большинство из них относилось к возрастному интервалу 50–60 лет – 17 (53,8 %), моложе 50 лет – 4 (12,5 %), старше 60 лет – 11 (34,4 %) человек. Распределение по полу: женщин – 23 (71,9 %), мужчин – 9 (28,1 %). Во всех случаях была получена морфологическая верификация процесса, умереннодифференцированная аденокарцинома диагностирована в 19 (59,4 %) наблюдениях, низкодифференцированная аденокарцинома – в 9 (28,1 %), высокодифференцированная аденокарцинома – в 3 (12,5 %), плоскоклеточный рак – в 1 (3,1 %) случае. Чаще наблюдалось поражение верхнеампулярного отдела прямой кишки – в 12 (37,5 %) наблюдениях, среднеампулярного отдела – в 10 (31,3 %); рак нижнеампулярного отдела и

Результаты предоперационного обследования больных раком прямой кишки

Распространенность на смежные органы	Число больных (n=32)
Рак прямой кишки с инвазией в смежные органы	28 (87,5 %)
Задняя стенка мочевого пузыря	16 (50,0 %)
Тело и шейка матки	10 (31,3 %)
Мочеточники	5 (15,6 %)
Предстательная железа и/или семенные пузырьки	4 (12,5 %)
Задняя стенка влагалища (в т.ч. ректо-влагалищный свищ)	3/1 (9,4/3,1 %)
Тонкая кишка	3 (9,4 %)
Подвздошные сосуды	2 (6,3 %)
Поражение 2 и более смежных органов	14 (43,8 %)
ПМЗО	4 (12,5 %)

анального канала был диагностирован у 6 (18,8 %) больных. У 4 (12,5%) больных выявлены первично-множественные синхронные злокачественные опухоли органов малого таза, из них сочетание РПК и рака мочевого пузыря (первичный – 1, рецидивный – 1) – в 2 случаях, РПК и рака эндометрия – в 1, местнораспространенный РПК и GIST прямой кишки – в 1 наблюдении (табл. 1).

Всем пациентам перед лечением проводился стандартный комплекс обследования: общеклинические анализы, УЗИ органов брюшной полости, видеокOLONоскопия с забором биопсийного материала для морфологического исследования, СКТ органов грудной полости с внутривенным контрастированием. Во всех случаях выполнялась МРТ органов малого таза, исследование проводилось на 1,5 Тл томографе MAGNETOM ESSENZA, Siemens с использованием поверхностной фазированной катушки Body Matrix. Оно включало T2-ВИ в аксиальной, сагиттальной, коронарной и косоаксиальной проекциях с толщиной среза 2,5–4 мм; T1-ВИ в аксиальной, сагиттальной и коронарной проекциях с толщиной среза 3–3,5 мм; T2-STIR изображения в аксиальной проекции с толщиной среза 3 мм; диффузионную МРТ с высоким фактором взвешивания, толщина среза 3 мм (B-50, 800); динамическую контрастированную МРТ. Для более детальной визуализации опухолевой инвазии в прилежащие органы исследование дополнялось косыми проекциями, перпендикулярными длиннику кишки в зоне предполагаемой опухолевой

инфильтрации. С целью минимизации артефактов от перистальтики тонкой кишки пациенты принимали Бускопан за 1–2 ч до начала исследования. В случае сомнительного результата в отношении заинтересованности наполненного мочевого пузыря дополнительно выполнялось сканирование после его опорожнения.

Статистическая обработка данных проводилась с помощью компьютерной программы Statistica 10.0 (StatSoft).

Результаты и обсуждение

По данным предоперационного обследования у больных раком прямой кишки, независимо от пола, чаще всего выявлялась опухолевая инвазия органов мочевыводящей системы (табл. 1), мочевой пузырь был поражен в 16 (50,0 %) случаях, опухолевая обструкция мочеточников диагностирована в 5 (15,6 %) наблюдениях. У женщин чаще всего отмечалась инфильтрация тела или шейки матки (рис. 1) – в 10 (31,3 %) случаях, в 3 (9,4 %) было диагностировано поражение влагалища (рис. 2), в том числе у одной больной с формированием ректо-вагинального свища, за счет распада опухоли. У 2 (6,3 %) больных по данным МРТ помимо поражения органов малого таза определялось распространение процесса на подвздошные сосуды, в одном случае справа, в другом – слева. Прилежащие к опухоли петли тонкой кишки были поражены в 3 (9,4 %) случаях. По данным комплексного предоперационного обследования опухолевое поражение

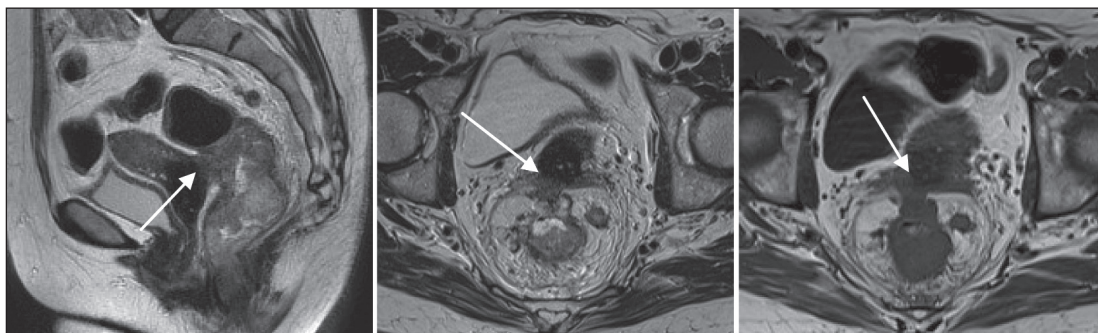


Рис. 1. МРТ органов малого таза, T2-, T1-взвешенные изображения. Аденокарцинома прямой кишки с прорастанием в шейку матки (указано стрелкой)

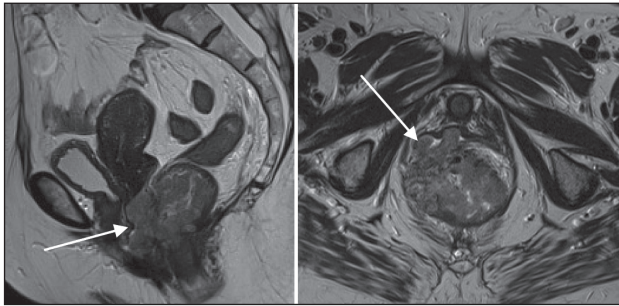


Рис. 2. МРТ органов малого таза, T2-взвешенные изображения. Аденокарцинома прямой кишки с прорастанием во влагалище (указано стрелкой)

двух и более органов одного смежного органа диагностировано в 14 (43,8 %) случаях (табл. 1).

На основании полученных диагностических данных были запланированы мультивисцеральные резекции органов малого таза. При операционной ревизии во всех случаях макроскопически подтвердилась опухолевая или паратуморальная воспалительная инфильтрация, кроме поражения левых подвздошных сосудов, в данном наблюдении также была выполнена МВР, поскольку у больного имелось поражение других смежных органов – левого мочеточника и дна мочевого пузыря. Оперативный этап лечения выполнялся мультидисциплинарной

хирургической бригадой, из смежных специалистов чаще всего привлекались урологи.

Объемы выполненных операций: полная эквисцеция малого таза была осуществлена в 6 (18,8 %) случаях, МВР с экстирпацией прямой кишки – в 10 (31,3 %), МВР с резекцией смежных органов и формированием ректо-толстокишечного анастомоза – в 14 (43,8 %) наблюдениях. Чаще всего выполнялась резекция мочевыводящих путей – у 24 (75,0 %) больных, из них у 13 (40,6 %) была выполнена первичная (чаще всего гетеротопическая) пластика мочевого пузыря и/или мочеточников. При формировании ректо-толстокишечного анастомоза во всех случаях осуществлялась «защита» соустья за счет разгрузочной трансверзостомы. Недостаточность межкишечного анастомоза развилась только в 1 (3,1 %) случае, что потребовало релапаротомии и дренирования малого таза без разобщения соустья (табл. 2). Осложнение было купировано, в дальнейшем всем больным трансверзостомы были ушиты в сроки от 2 до 6 мес (в среднем – 3,7 мес) с восстановлением естественного пассажа каловых масс по толстой кишке.

В целом, в раннем послеоперационном периоде хирургические осложнения развились у 11 (34,4 %) пациентов, что потребовало повторных операций в 7 (21,8 %) наблюдениях (табл. 2). Чаще всего

Таблица 2

Частота послеоперационных осложнений при МВР по поводу местнораспространенного или первично-множественного рака прямой кишки

Вид осложнений	Число больных (n=32)
Заживление промежностной раны вторичным натяжением	4 (12,5 %)
Острая кишечная непроходимость (релапаротомия)	1 (3,1 %)
Абсцесс малого таза (релапаротомия)	1 (3,1 %)
Недостаточность ректо-толстокишечного анастомоза (релапаротомия)	1 (3,1 %)
Тромбоз бедренной артерии (ампутация правой нижней конечности)	1 (3,1 %)
Урологические осложнения (релапаротомия): недостаточность уретероцистоанастомоза слева; некроз мочеточников; недостаточность швов задней стенки мочевого пузыря	3 (9,4 %)

Таблица 3

Результаты морфологического исследования операционного материала

Показатель	Число больных (n=32)
Частота поражения регионарных лимфоузлов	
N0	18 (56,25 %)
N1	10 (31,25 %)
N2	4 (12,5 %)
Частота инвазии РПК в смежные органы:	
Опухолевая «истинная» инвазия	24 (75,0 %)
Паратуморальная воспалительная инфильтрация, в т.ч.	4 (12,5 %)
- в матку	3 (9,4 %)
- в дно мочевого пузыря	1 (3,1 %)
ПМЗО:	4 (12,5 %)
РПК + первичный рак мочевого пузыря	1 (3,1 %)
РПК + рецидивный рак мочевого пузыря	1 (3,1 %)
РПК + рак эндометрия	1 (3,1 %)
РПК + GIST прямой кишки	1 (3,1 %)

отмечались гнойно-некротические процессы со стороны промежностной раны после мультивисцеральных экстирпаций прямой кишки с последующим заживлением вторичным натяжением – у 4 (12,5 %) и урологические осложнения, потребовавшие релапаротомии и формирования одно- (n=2) или двусторонней (n=1) уретерокутанеостомии – у 3 (9,4 %) больных. Неблагоприятными факторами, сопряженными с высоким риском развития послеоперационных осложнений, оказались:

– лучевая терапия в анамнезе (у больных наблюдались восходящий некроз мочеточников; раневые осложнения в промежности);

– паратуморальные гнойно-воспалительные осложнения (абсцесс малого таза, недостаточность толсто-прямокишечного или уретероцистоанастомозов);

– ректо-вагинальный свищ (недостаточность швов задней стенки мочевого пузыря);

– инвазия крупных сосудов (тромбоз правой подвздошной артерии).

Уровень послеоперационной летальности составил 3,1 % – умер 1 больной после мультивисцеральной резекции органов малого таза с резекцией правых подвздошных сосудов, причина летального исхода – тромбоз зоны артериального анастомоза с последующей острой почечной недостаточностью.

При плановой гистологической проводке операционного материала истинная опухолевая инвазия смежных органов подтвердилась в 24 (75,0 %) случаях, поражение резецированных смежных органов за счет паратуморальной воспалительной инфильтрации было диагностировано у 4 (12,5 %) больных, в 3 (9,4 %) наблюдениях – дна тела матки, в 1 (3,1 %) – задней стенки мочевого пузыря (табл. 3).

Сроки послеоперационного мониторинга составили >24 мес. Больные с ПМЗО живы без

признаков рецидивов. У больных с исходным местнораспространенным раком прямой кишки к исходу 2-го года наблюдения в 4 случаях возникли отдаленные метастазы в печень. У 6 больных, в сроки от 3 до 12 мес после оперативного лечения возникли местные рецидивы: в области промежностной раны – в 3 случаях; в стенке резецированного мочевого пузыря – в 1; в области малого таза – в 2 наблюдениях. Рецидивы в области промежности были купированы за счет проведения послеоперационной лучевой терапии СОД 60 Гр, в режиме стандартного фракционирования. При возврате заболевания в стенке мочевого пузыря рецидивная опухоль была радикально удалена путем трансуретральной резекции. Местные рецидивы в малом тазу носили обширный характер, больные направлены на симптоматическую терапию. В итоге, показатели общей 2-летней выживаемости у больных, перенесших МВР по поводу рака прямой кишки, составили 75 %, 2-летней безрецидивной выживаемости – 56,3 %, что сопоставимо с данными литературы [21–24].

Заключение

Таким образом, лечение распространенных опухолей органов малого таза требует выполнения обширных операций мультидисциплинарной бригадой хирургов. Несмотря на травматичность подобных вмешательств, при адекватном обеспечении периоперационного периода, непосредственные результаты можно расценивать как удовлетворительные. Послеоперационные хирургические осложнения во многом обусловлены первичным распространением опухоли. При резекции мочевыводящих путей предпочтительно выполнять первичную пластику. Отдаленные результаты позволяют рассматривать подобный объем оперативного лечения в качестве методов выбора при лечении данной группы больных.

ЛИТЕРАТУРА/REFERENCES

1. Bray F, Ferlay J, Soerjomataram I, Siegel R.L., Torre L.A., Jemal A. Global cancer statistics 2018: GLOBOCAN estimates of incidence and mortality worldwide for 36 cancers in 185 countries. *CA Cancer J Clin*. 2018; 68 (6): 394–424. doi: 10.3322/caac.21492.
2. Каприн А.Д., Старинский В.В., Петрова Г.В. Состояние онкологической помощи населению России в 2016 году. М., 2016. 236. [Kaprin A.D., Starinsky V.V., Petrova G.V. Status of oncological care for the population of Russia in 2016. Moscow, 2016. 236. (in Russian)].
3. Калинин Е.В., Антипова С.В., Калинин А.Е. Возможности хирургического лечения больных местно-распространенным раком прямой кишки с вовлечением задней стенки мочевого пузыря. *Онкологическая колопроктология*. 2012; 1: 18–24. [Kalinin E.V., Antipova S.V., Kalinin A.E. Possibilities of surgical treatment in patients with locally advanced rectal cancer with involvement of the posterior urinary bladder wall. *Colorectal oncology*. 2012; 1: 18–24. (in Russian)].
4. Агдуллин И.Р., Дюдакунан Ф.И., Зиганшин М.И., Валиев А.А., Агдуллин Т.И., Сафин И.Р., Агдуллин М.И. Технические аспекты эквисцераций органов малого таза. *Поволжский онкологический вестник*. 2015; 4: 63–69. [Aglullin I.R., Didakunan F.I., Ziganshin M.I., Valiev A.A., Agullin T.I., Safin I.R., Agullin M.I. Technical aspects of evisceration pelvis organs *Oncology. Bulletin of the Volga region*. 2015; 4: 63–69. (in Russian)].
5. Усова А.В., Фролова И.Г., Афанасьев С.Г., Тарасова А.С. Возможности МРТ в диагностике и оценке эффективности лечения

- рака прямой кишки. *Сибирский онкологический журнал*. 2012; 5: 74–80. [Usova A.V., Frolova I.G., Afanasyev S.G., Tarasova A.S. Potential role of magnetic resonance imaging in diagnosis and assessment of treatment response in patients with rectal cancer. *Siberian Journal of Oncology*. 2012; 5: 74–80. (in Russian)].
6. Houvenaeghel G., Gutowski M., Buttarelli M., Cuisenier J., Narducci F., Dalle C., Ferron G., Morice P., Meeus P., Stockle E., Bannier M., Lambaudie E., Rouanet P., Fraisse J., Leblanc E., Dauplat J., Querleu D., Martel P., Castaigne D. Modified posterior pelvic exenteration for ovarian cancer. *Int J Gynecol Cancer*. 2009 Jul; 19 (5): 968–73. doi: 10.1111/IGC.0b013e3181a7f38b.
7. Derici H., Unalp H.R., Kamer E., Bozdogan A.D., Tansug T., Nazli O., Kara C. Multivisceral resections for locally advanced rectal cancer. *Colorectal Dis*. 2008; 10 (5): 453–9.
8. Bricker E.M., Butcher H.R., McAfee A. Results of pelvic exenteration. *AMA Arch Surg*. 1956 Oct; 73 (4): 661–70.
9. Vermeer T.A., Kusters M., Rutten H.J. T4 rectal cancer: do we always need an exenteration? *Recent Results Cancer Res*. 2014; 203: 69–94. doi: 10.1007/978-3-319-08060-4_8.
10. Сидоров Д.В., Алексеев Б.Я., Гришин Н.А., Ложкин М.В., Петров Л.О., Троицкий А.А., Майновская О.А., Черниченко М.А. Варианты экзентерации малого таза при местно-распространенном первичном и рецидивном раке прямой кишки. *Онкология. Журнал им. П.А. Герцена*. 2013; 1 (6): 7–13. [Sidorov D.V., Alekseev B.Ia., Grishin N.A., Lozhkin M.V., Petrov L.O., Troitskiĭ A.A., Maĭnovskaĭa O.A.,

Chernichenko M.A. Types of small pelvic exenteration in locally advanced primary and recurrent rectal cancer. *Oncology. P.A. Gertsen's Journal*. 2013; 1 (6): 7–13. (in Russian)].

11. Царьков П.В., Тулина И.А., Кравченко А.Ю., Мудров Н.М., Миронов Б.И. Новые технологии в хирургическом лечении местнораспространенного рака прямой кишки. *Московский хирургический журнал*. 2008. № 1 (1). С. 10–19. [Tsarkov P.V., Tulina I.A., Kravchenko A.Yu., Mudrov N.M., Mironov B.I. New technologies for surgical treatment of locally advanced rectal cancer. *Moscow Surgical Journal*. 2008; 1 (1): 10–19. (in Russian)].

12. Bolmstrand B., Nilsson P.J., Holm T., Buchli C., Palmer G. Patterns of complications following urinary tract reconstruction after multivisceral surgery in colorectal and anal cancer. *Eur J Surg Oncol*. 2018 Oct; 44 (10): 1513–1517. doi: 10.1016/j.ejso.2018.06.017.

13. Bonello V.A., Bhanu A., Fitzgerald J.E., Rasheed S., Tekkis P. Intraoperative bleeding and haemostasis during pelvic surgery for locally advanced or recurrent rectal cancer: a prospective evaluation. *Tech Coloproctol*. 2014 Oct; 18 (10): 887–93. doi: 10.1007/s10151-014-1150-z.

14. Сидоров Д.В., Алексеев Б.Я., Ложкин М.В., Воробьев Н.В., Петров Л.О., Гришин Н.А., Троицкий А.А., Королев П.А., Моисуров Р.И. Сто экзентераций малого таза при местно-распространенных первичных и рецидивных опухолях прямой кишки. *Онкология. Журнал им. П.А. Герцена*. 2017; 6 (2): 5–11. [Sidorov D.V., Alekseev B.Ya., Lozhkin M.V., Vorobyev N.V., Petrov L.O., Grishin N.A., Troitsky A.A., Korolev P.A., Moshurov R.I. 100 small pelvic exenterations in patients with locally advanced primary and recurrent rectal tumors. *Oncology. P.A. Gertsen's Journal*. 2017; 6 (2): 5–11. (in Russian)].

15. Renehan A.G. Techniques and Outcome of Surgery for Locally Advanced and Local Recurrent Rectal Cancer. *Clin Oncol (R Coll Radiol)*. 2016 Feb; 28 (2): 103–115. doi: 10.1016/j.clon.2015.11.006.

16. Dinaux A.M., Leijssen L.G.J., Bordeianou L.G., Kunitake H., Berger D.L. Effects of local multivisceral resection for clinically locally advanced rectal cancer on long-term outcomes. *J Surg Oncol*. 2018 May; 117 (6): 1323–1329. doi: 10.1002/jso.24947.

17. Kodeda K., Johansson R., Zar N., Birgisson H., Dahlberg M., Skullman S., Lindmark G., Glimelius B., Pahlman L., Martling A. Time trends, improvements and national auditing of rectal cancer management over an 18-year period. *Colorectal Dis*. 2015 Sep; 17 (9): O168–79. doi: 10.1111/codi.13060.

18. Crawshaw B.P., Augestad K.M., Keller D.S., Nobel T., Swendseid B., Champagne B.J., Stein S.L., Delaney C.P., Reynolds H.L. Multivisceral resection for advanced rectal cancer: outcomes and experience at a single institution. *Am J Surg*. 2015 Mar; 209 (3): 526–31. doi: 10.1016/j.amjsurg.2014.10.014.

19. Васильченко М.И., Погосян Р.Р., Забелин М.В., Семенякин И.В., Самойлов А.С., Сергеев В.П., Кызласов П.С. Отдаленные функциональные результаты при различных вариантах гетеротопической илеоцистопластики. Экспериментальная и клиническая урология. 2016; 4: 59–65. [Vasilchenko M.I., Pogosyan R.R., Zabelin M.V., Semenyakin I.V., Samoylov A.S., Sergeev V.P., Kyzlasov P.S. Long-term results in different types of heterotopic ileocystoplastik. *Experimental and Clinical Urology*. 2016; 4: 59–65. (in Russian)].

20. Лоран О.Б., Велиев Е.И., Серегин А.В., Хачатрян А.Л., Гуспанов Р.И., Серегин И.В. Качество жизни женщин, перенесших переднюю экзентерацию органов малого таза. *Урология*. 2016; 2: 58–62. [Loran O.B., Veliev E.I., Seregin A.V., Khachatryan A.L., Guspanov R.I., Seregin I.V. Quality of life in women after anterior pelvic exenteration. *Urology*. 2016; 2: 58–62. (in Russian)].

21. Бутенко А.В., Разбирин В.Н. Рак прямой кишки. Современные направления и тенденции в лечении (обзор литературы). *Сибирский онкологический журнал*. 2011; 6: 83–89. [Butenko A.V., Razbirin V.N. Rectal cancer. current trends in the management of rectal cancer (literature review). *Siberian Journal of Oncology*. 2011; 6: 83–89. (in Russian)].

22. Кум О.И., Касаткин В.Ф., Максимов А.Ю., Снежко А.В., Фоменко Ю.А. Тотальная эвисцерация таза при колоректальном раке. *Колопроктология*. 2012; 4 (42): 3–7. [Kit O.I., Kasatkin V.F., Maksimov A.U., Snezhko A.V., Fomenko U.A. Total pelvic exenteration for colorectal neoplasms. *Coloproctology*. 2012; 4 (42): 3–7. (in Russian)].

23. Rizzuto A., Palaia I., Vescio G., Serra R., Malanga D., Sacco R. Multivisceral resection for occlusive colorectal cancer: Is it justified? *Int J Surg*. 2016 Sep; 33 Suppl 1: S142–7. doi: 10.1016/j.ijsu.2016.06.021.

24. Pacelli F., Tortorelli A.P., Rosa F., Bossola M., Sanchez A.M., Papa V., Valentini V., Doglietto G.B. Locally recurrent rectal cancer: prognostic factors and long-term outcomes of multimodal therapy. *Ann Surg Oncol*. 2010; 17 (1): 152–62. doi: 10.1245/s10434-009-0737-5.

Поступила/Received 09.09.18
Принята в печать/Accepted 06.11.18

СВЕДЕНИЯ ОБ АВТОРАХ

Афанасьев Сергей Геннадьевич, доктор медицинских наук, профессор, заведующий отделением абдоминальной онкологии, Научно-исследовательский институт онкологии, Томский национальный исследовательский медицинский центр Российской академии наук (г. Томск, Россия). E-mail: Afanasievsg@oncology.tomsk.ru. SPIN-код (РИНЦ): 9206-3037. ORCID: 0000-0002-4701-0375. Researcher ID: D-2084-2012. Author ID (SCOPUS): 21333316900.

Добродеев Алексей Юрьевич, доктор медицинских наук, ведущий научный сотрудник отделения абдоминальной онкологии, Научно-исследовательский институт онкологии, Томский национальный исследовательский медицинский центр Российской академии наук (г. Томск, Россия). E-mail: dobrodeev@oncology.tomsk.ru. SPIN-код (РИНЦ): 5510-4043. ORCID: 0000-0002-2748-0644. Researcher ID: B-5644-2017. Author ID (SCOPUS): 24832974200.

Хадагаев Игорь Баврович, врач, онкологическое отделение № 1, Новосибирский областной клинический онкологический диспансер (г. Новосибирск, Россия). E-mail: khadagaev@mail.ru

Фурсов Сергей Александрович, доктор медицинских наук, профессор кафедры оперативной хирургии и топографической анатомии лечебного факультета, Московский государственный медико-стоматологический университет им. Евдокимова; главный врач ГБУЗ «ГКБ им. братьев Бахрушиных» (г. Москва, Россия). E-mail: fursov.serega2011@yandex.ru. Author ID (РИНЦ): 463352.

Усынин Евгений Анатольевич, доктор медицинских наук, старший научный сотрудник отделения общей онкологии, Научно-исследовательский институт онкологии, Томский национальный исследовательский медицинский центр Российской академии наук (г. Томск, Россия). E-mail: gusi@list.ru. SPIN-код (РИНЦ): 1804-0292. Author ID (SCOPUS): 56204320500.

Тарасова Анна Сергеевна, кандидат медицинских наук, младший научный сотрудник отделения абдоминальной онкологии, Научно-исследовательский институт онкологии, Томский национальный исследовательский медицинский центр Российской академии наук (г. Томск, Россия). E-mail: anna_tarasova@sibmail.com. SPIN-код (РИНЦ): 1554-3063.

Сорокин Дмитрий Александрович, аспирант отделения абдоминальной онкологии, Научно-исследовательский институт онкологии, Томский национальный исследовательский медицинский центр Российской академии наук; врач хирургического отделения, Нижневартковский онкологический диспансер (г. Нижневартковск, Россия). E-mail: Dmitrii1110@mail.ru

Фальтин Владимир Владимирович, младший научный сотрудник отделения анестезиологии-реанимации, Научно-исследовательский институт онкологии, Томский национальный исследовательский медицинский центр Российской академии наук (г. Томск, Россия). E-mail: faltin.vladimir@yandex.ru. SPIN-код (РИНЦ): 7209-2620.

Усова Анна Владимировна, кандидат медицинских наук, старший научный сотрудник, отделение лучевой диагностики, Научно-исследовательский институт онкологии, Томский национальный исследовательский медицинский центр Российской академии наук (г. Томск, Россия). E-mail: afina.tsk@gmail.com. SPIN-код (РИНЦ): 3000-6564.

Финансирование

Это исследование не потребовало дополнительного финансирования.

Конфликт интересов

Авторы объявляют, что у них нет конфликта интересов.

ABOUT THE AUTHORS

Sergey G. Afanasyev, MD, DSc, Professor, Head of Abdominal Department, Cancer Research Institute, Tomsk National Research Medical Center of the Russian Academy of Medical Science (Tomsk, Russia). E-mail: AfanasyevSG@oncology.tomsk.ru. ORCID: 0000-0002-4701-0375. Researcher ID: D-2084-2012. Author ID (Scopus): 21333316900.

Alexey Yu. Dobrodeev, MD, DSc, Senior Researcher, Abdominal Department, Cancer Research Institute, Tomsk National Research Medical Center of the Russian Academy of Medical Science (Tomsk, Russia). E-mail: dobrodeev@oncology.tomsk.ru. ORCID: 0000-0002-2748-0644. Researcher ID: B-5644-2017. Author ID (Scopus): 24832974200.

Igor B. Khadagaev, MD, Physician, Oncology Department № 1, Novosibirsk Oncological Hospital (Novosibirsk, Russia). E-mail: khadagaev@mail.ru

Sergey A. Fursov, MD, DSc, Professor of Department of Department of Operative Surgery and Topographic Anatomy, Medical Faculty, A.I. Evdokimov Moscow State University of Medicine and Dentistry; Chief Doctor, Clinical Hospital named after Bakhrushyn Brothers (Moscow, Russia). E-mail: fursov.serega2011@yandex.ru

Evneny A. Usynin, MD, DSc, Senior Researcher, General Department, Cancer Research Institute, Tomsk National Research Medical Center of the Russian Academy of Medical Science (Tomsk, Russia). E-mail: gusi70@list.ru. Author ID (Scopus): 56204320500.

Anna S. Tarasova, MD, PhD, Junior Researcher, Abdominal Department, Cancer Research Institute, Tomsk National Research Medical Center of the Russian Academy of Medical Science (Tomsk, Russia). E-mail: anna_tarasova@sibmail.com

Dmitry A. Sorokin, MD, Postgraduate, Abdominal Department, Cancer Research Institute, Tomsk National Research Medical Center of the Russian Academy of Medical Science; Physician. Surgical Department, Nizhnevartovsk Oncological Hospital (Nizhnevartovsk, Russia). E-mail: Dmitrii1110@mail.ru

Vladimir V. Faltin, MD, Junior Researcher, Anesthesiology Department, Cancer Research Institute, Tomsk National Research Medical Center of the Russian Academy of Medical Science (Tomsk, Russia). E-mail: faltin.vladimir@yandex.ru.

Anna V. Usova, MD, PhD, Senior Researcher, Department of Department of Radiology Diagnostics, Cancer Research Institute, Tomsk National Research Medical Center of the Russian Academy of Medical Science (Tomsk, Russia). E-mail: afina.tsk@gmail.com.

Funding

This study required no funding.

Conflict of interest

The authors declare that they have no conflict of interest.