
ОПЫТ РАБОТЫ ОНКОЛОГИЧЕСКИХ УЧРЕЖДЕНИЙ

УДК: 616-006.81-033.2-08

МУЛЬТИДИСЦИПЛИНАРНЫЙ ПОДХОД В ЛЕЧЕНИИ БОЛЬНЫХ С МЕТАСТАЗАМИ МЕЛАНОМЫ БЕЗ ВЫЯВЛЕННОГО ПЕРВИЧНОГО ОЧАГА

И.Г. Закурдяева

*ФГБУ «Медицинский радиологический научный центр»
Министерства здравоохранения Российской Федерации, г. Обнинск
249036, Калужская обл., г. Обнинск, Королёва, 4, e-mail: zakur60@mail.ru*

Цель – разработка методики комбинированного лечения больных с метастазами меланомы без выявленного первичного очага с помощью современной лучевой и лекарственной терапии. Материал: метастазы меланомы без ВПО были диагностированы у 21 (6 %) из 346 больных. В лимфатические узлы – у 16, в мягкие ткани – у 4, в кости – у 1 больного. При выборе методики лечения учитывались общее состояние больного, локализации метастазов, распространенность опухолевого процесса, предполагаемая локализация первичного очага. Комбинированное лечение больных с метастазами меланомы без ВПО позволило 10 больным прожить более 3 лет без признаков прогрессирования заболевания. При этом полный эффект достигнут у 10 (47,6 %), частичный – у 8 (38,1 %), прогрессирование наблюдалось у 3 (14,3 %). Пятилетняя выживаемость составила $46,1 \pm 12,0$ %, медиана наблюдения – $52,0 \pm 11,2$ мес.

Ключевые слова: метастазы меланомы без выявленного первичного очага, комбинированное лечение.

MULTIDISCIPLINARY APPROACH TO THE TREATMENT OF PATIENTS WITH METASTASES OF MELANOMA WITHOUT DETECTABLE PRIMARY TUMOR

I.G. Zakurdyeva
*Medical Radiological Research Center, Obninsk
4, Korolyeva Street, 249036-Obninsk, Kaluga region, Russia,
e-mail: zakur60@mail.ru*

The purpose of the study was to evaluate the method of combined modality treatment of patients with metastases of melanoma without detectable primary tumor. Metastases of melanoma of unknown primary origin were diagnosed in 21 (6 %) of 346 patients. Of them, 16 patients had metastases in lymph nodes, 4 in soft tissues and 1 in bones. To choose the treatment method, the general health status of the patient, location of metastases and the extent of tumor involvement were considered. The combined modality treatment of patients with metastases of melanoma with unknown primary site had allowed 10 patients to survive more than 3 years with no evidence of disease progression. The complete response was achieved in 10 (47,6 %) patients, partial response in 8 (38,1 %) patients and disease progression in 3 (14,3 %) patients. The 5-year survival rate was $46,1 \pm 12,0$ % and the median follow-up time was $52,0 \pm 11,2$ months.

Key words: metastatic melanoma of unknown primary origin, combined modality treatment.

Достаточно часто метастазы меланомы могут быть первыми обращающими на себя внимание признаками распространенности процесса и единственным проявлением заболевания. Тщательное клиническое и инструментальное обследование не всегда позволяет выявить источник метастазирования. Понятие «метастаз без выявленного первичного очага» (ВПО) появилось в 1970-х гг. прошлого столетия. Оно использовалось для харак-

теристики пациентов с наличием гистологически подтвержденных метастазов рака, у которых тщательное клиническое обследование не позволяло выявить источник метастазирования. С точки зрения патологоанатомов, о метастазах рака без выявленного первичного очага можно говорить во всех случаях, когда первичный очаг заболевания на момент морфологического исследования неизвестен [1, 3].

По данным различных авторов, такие пациенты при меланоме составляют от 0,5 до 8 % онкологических больных, обратившихся за медицинской помощью, причем среди мужчин диагноз метастаз злокачественной опухоли без выявленного первичного очага встречается несколько чаще, чем среди женщин [5, 7]. Доказано, что средняя продолжительность жизни пациентов, получавших специальное лечение, достоверно выше, чем лиц, лечение которых ограничилось симптоматической терапией. Ряд зарубежных авторов предлагают пациентам с изолированным поражением метастазами меланомы периферических лимфатических узлов проводить лимфаденэктомию и/или лучевую терапию на зону поражения с последующей химиотерапией [4, 6].

Цель исследования – разработать методики комбинированного лечения больных с метастазами меланомы, без выявленного первичного очага.

Материал и методы

Метастазы меланомы без выявленного первичного очага (ВПО) были диагностированы у 21 (6 %) из 346 больных. При этом метастазы в лимфатические узлы наблюдались у 16, в мягкие ткани – у 4, в кости – у 1 пациента. Под наблюдением находилось: мужчин – 11 (52,4 %), женщин – 10 (47,6 %), в возрасте от 16 до 69 лет, медиана – 52 года. Наибольшее количество больных – 10 (47,6 %) было в возрасте от 18 до 50 лет. Эти случаи были отнесены к первично-генерализованным процессам, выходящим за пределы органа. Более конкретного общепринятого определения метастазов злокачественной опухоли без выявленного первичного очага в настоящее время не существует, отсутствует и единая классификация метастазов без ВПО. В Европе наиболее часто применяются рекомендации Европейского общества медицинской онкологии [2].

Диагноз метастаз меланомы кожи без выявленного первичного очага у всех больных был поставлен цитологически на основании результатов пункционной биопсии и/или эксцизионной биопсии увеличенных лимфатических узлов и при необходимости был подтвержден иммуногистохимически. Поскольку первичный очаг остается неизвестным, любое проведенное лечение можно считать «радикальным» условно. Поэтому лечебная тактика у данной категории больных планировалась в каждом конкретном случае индивидуально.

Методика лечения определялась в первую очередь с учетом общего состояния больного, локализации метастазов, распространенности опухолевого процесса, предполагаемой локализации первичного очага и требовала углубленной разработки системных методов воздействия, направленных на борьбу с проявлениями опухолевой диссеминации. При метастазах в лимфатические узлы, мягкие ткани и кожу на верхней конечности в качестве зоны вероятностного метастазирования нами рассматривались шейно-, над- и подключичная области, при метастатическом поражении на нижней конечности – пахово-бедренная и подвздошная области. Обязательным компонентом разработанной схемы лечения (рис. 1) была полихимиотерапия по схеме: дакарбазин – 1000 мг/м² внутривенно, капельно в 1-й день; во 2-й – цисплатин – 100 мг/м² внутривенно, капельно и доксорубин – 30 мг/м² внутривенно, капельно. На следующий день начинали предоперационную лучевую терапию на поражённые лимфатические узлы укрупнёнными фракциями по 5 Гр, 5 раз в нед до суммарной очаговой дозы 25 Гр (ВДФ=67), что эквивалентно 40 Гр при классическом фракционировании. Ввиду того, что подмышечные и паховые лимфатические узлы расположены достаточно поверхностно, лучевая терапия на линейном ускорителе выполнялась только с передних полей. Размер полей колебался от 8×8 до 10×10 см. В объем облучаемых тканей попадали пораженные лимфатические узлы, в поле облучения включали здоровые ткани в радиусе на 2–3 см от видимых границ опухоли. В зону 90%-ной изодозы попадали все пораженные лимфатические узлы. Лимфаденэктомию выполняли на следующий день после окончания облучения. В подмышечной области стандартом была лимфаденэктомия единым блоком всех лимфатических узлов, включая лимфатические узлы I, II и III уровней. В паховой области иссекались лимфатические узлы, лежащие в пределах бедренного треугольника. Через 2–3 нед после заживления операционной раны возобновляли полихимиотерапию по следующей схеме: дакарбазин – 1000 мг/м² внутривенно, капельно в 1-й день; на 2-й – цисплатин – 100 мг/м² внутривенно, капельно и доксорубин – 30 мг/м² внутривенно, капельно. Как правило, на 23–25-е сут после операции начинали дистанционную гамма-терапию лимфатических узлов зон вероятностного барьера

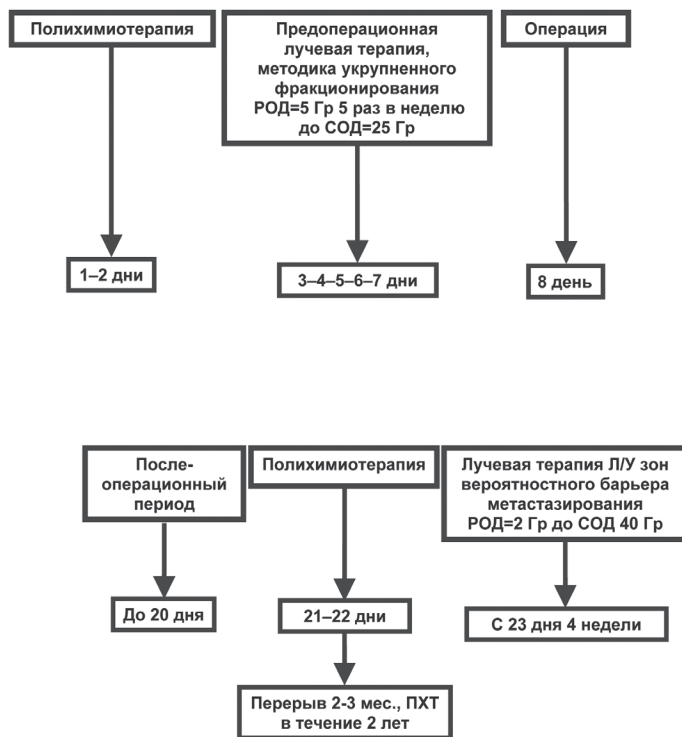


Рис. 1. Методика комбинированного лечения метастазов меланомы без ВПО в лимфатические узлы

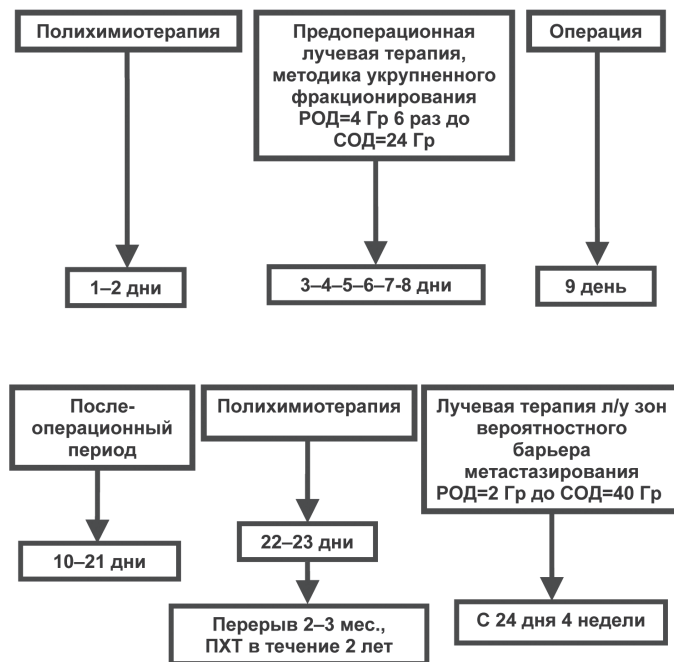


Рис. 2. Методика комбинированного лечения метастазов меланомы без ВПО в мягкие ткани

метастазирования, по 2 Гр ежедневно до СОД 40 Гр в течение 3–4 нед.

При метастазах меланомы в мягкие ткани у всех 4 больных с целью повышения эффективности лучевого воздействия мы проводили полихимиотерапию (ПХТ) по схеме (рис. 2): дакарбазин – 1000 мг/м² внутривенно, капельно в 1-й день; на 2-й – цисплатин – 100 мг/м² внутривенно, капельно и доксорубин – 30 мг/м² внутривенно, капельно. На следующий день после окончания ПХТ начинали предоперационную лучевую терапию укрупнёнными фракциями по 4 Гр ежедневно, 6 раз до СОД 24 Гр (ВДФ=57), что эквивалентно 36 Гр классического фракционирования ускоренными электронами на линейном ускорителе SL–20. На следующий день больной оперировался. Исечение метастаза осуществляли отступя 3 см от видимых границ опухоли вместе с подлежащей мышечной фасцией и всегда за пределами зоны облучения. Дефект закрывали местными тканями. После оперативного вмешательства выполнялось обязательное гистологическое и иммуногистохимическое исследование препарата удаленной опухоли. В послеоперационном периоде через 2–3 нед после заживления операционной раны возобновляли ПХТ по прежней схеме. На следующий день после полихимиотерапии проводилось облучение лимфатических узлов зон вероятного барьера метастазирования, по 2 Гр ежедневно до СОД 40 Гр в течение 3–4 нед. Впоследствии, с целью консолидации результатов лечения назначалась лекарственная терапия каждые 2–3 мес в течение двух лет.

Лечение одной больной с метастазом меланомы в подвздошную кость проводили по схеме: химиотерапия дакарбазином – 1000 мг/м² внутривенно, капельно, однократно. Дистанционную гамма-терапию начинали на следующий день на аппарате «Агат – R-1», разовая очаговая доза составила 1,5 Гр, доза за сутки 3 Гр, 3 раза в нед, СОД 54 Гр (ВДФ=112). При облучении метастатического очага учитывался его возможный инфильтративный рост, поэтому в поле облучения включали ткани на расстоянии 4 см от его определяемых границ. По окончании лучевой терапии начинали курс химиотерапии дакарбазином. Интервал между курсами 3 нед, лекарственную терапию проводили в течение двух лет.

Результаты

Все пациенты удовлетворительно перенесли комбинированное лечение. Общая 6-летняя выжи-

ваемость больных составила $34,6 \pm 13,4\%$, медиана выживаемости $52,0 \pm 11,2$ мес. Причем выживаемость после первого года наблюдения – $85,7 \pm 7,6\%$; 2-летняя – $71,1 \pm 10,0\%$; 3-летняя – $65,2 \pm 10,8\%$; 5-летняя – $46,1 \pm 12,0\%$. В нашем исследовании комбинированное лечение метастазов меланомы без выявленного первичного очага позволило 10 из 21 больного прожить более 3 лет без признаков прогрессирования заболевания. При этом полный эффект достигнут у 10 (47,6%), частичный – у 8 (38,1%) больных, прогрессирование наблюдалось в 3 (14,3%) случаях. Полученные результаты лечения не противоречат данным литературы [1], в которых сообщается о 72 больных с метастазами меланомы без выявленного первичного очага, получавших специальное лечение. Из них у 39 (55%) отмечен полный эффект, частичный – у 3 (4%), стабилизация – у 6 (8%), прогрессирование – у 24 (33%) пациентов.

Сроки наблюдения за нашими больными с метастазами в мягкие ткани колебались от 12 мес до 5,5 года (3 из 4 больных были живы более 4-х лет). Один больной умер от прогрессирования основного заболевания (метастазы в головной мозг) через 4 года и 4 мес. Срок наблюдения за больной с метастазом в подвздошную кость составил 23 мес, при этом лечебный эффект в отношении метастаза после лучевой терапии сохранялся на протяжении всего периода наблюдения. Прогрессирование заболевания было отмечено у 9 из 21 больного, в т.ч. метастазы в головной мозг отмечены у 4, в лёгкие – у 3, мягкие ткани – у 1, в кости – у 1.

Заключение

Лечение больных с метастазами меланомы без выявленного первичного очага должно быть направлено на борьбу с субклиническими метастазами опухоли, ответственными за дальнейшую генерализацию процесса. Комбинированное лечение, включающее предоперационную лекарственную и лучевую терапию в сочетании с оперативным вмешательством и послеоперационной химиотерапией, является эффективным методом, позволяющим улучшить отдаленные результаты лечения. Паллиативное лечение позволило 10 из 21 больного прожить более 3 лет без признаков прогрессирования заболевания, 5-летняя выживаемость составила $46,1 \pm 12,0\%$, медиана наблюдения – $52,0 \pm 11,2$ мес.

ЛИТЕРАТУРА

1. Комаров И.Г., Комов Д.В. Метастазы злокачественных опухолей без выявленного первичного очага. М.: Триада-Х, 2002. С. 88–89.

2. Минимальные клинические рекомендации Европейского общества медицинской онкологии (ESMO). М.: Медицина, 2009. 287 с.

3. Рудык А.Н., Зинченко С.В., Хасанов Р.Ш. и др. Результаты диагностики и лечения больных с метастазами плоскоклеточного рака в лимфатические узлы шеи без выявленного первичного очага // Сибирский онкологический журнал. 2010. № 1 (37). С. 64–67.

4. Семилетова Ю.В., Анисимов В.В., Лемехов В.Г. и др. Факторы риска рецидивов после радикального лечения меланомы кожи // Сибирский онкологический журнал. 2012. № 2 (50). С. 22–24.

5. Lortholary A., Abadie-Lacourtoisie S., Guerin O. et al. Cancers of unknown origin: 311 cases // Bull. Cancer. 2001. Vol. 88 (6). P. 619–627.

6. Medina-Franco H., Urist M.M. Occult breast carcinoma presenting with axillary lymph node metastases // Rev. Invest. Clin. 2002. Vol. 54 (3). P. 204–208.

7. Rubin B.P., Skarin A.T., Pisick E. et al. Use of cytokeratins 7 and 20 in determining the origin of metastatic carcinoma of unknown primary, with special emphasis on lung cancer // Eur. J. Cancer. Prev. 2001. Vol. 10 (1). P. 77–82.

Поступила 12.04.13