

Для цитирования: Пайчадзе А.А., Болотина Л.В., Карпенко Е.Ю., Устинова Т.В., Корниецкая А.Л., Каприн А.Д., Феденко А.А. Эффективность таргетной терапии ALK-позитивных опухолей на примере использования препарата кризотиниб у больного распространенным раком желудка. Сибирский онкологический журнал. 2020; 19(1): 141–146. – doi: 10.21294/1814-4861-2020-19-1-141-146.

For citation: Paichadze A.A., Bolotina L.V., Karpenko E.Y., Ustinova T.V., Kornietskaya A.L., Kaprin A.D., Fedenko A.A. Efficacy of target therapy with crizotinib in a patient with ALK-positive advanced gastric cancer. Siberian Journal of Oncology. 2020; 19(1): 141–146. – doi: 10.21294/1814-4861-2020-19-1-141-146.

ЭФФЕКТИВНОСТЬ ТАРГЕТНОЙ ТЕРАПИИ ALK-ПОЗИТИВНЫХ ОПУХОЛЕЙ НА ПРИМЕРЕ ИСПОЛЬЗОВАНИЯ ПРЕПАРАТА КРИЗОТИНИБ У БОЛЬНОГО РАСПРОСТРАНЕННЫМ РАКОМ ЖЕЛУДКА

**А.А. Пайчадзе, Л.В. Болотина, Е.Ю. Карпенко, Т.В. Устинова,
А.Л. Корниецкая, А.Д. Каприн, А.А. Феденко**

ФГБУ «Национальный медицинский исследовательский центр радиологии» Министерства здравоохранения РФ, г. Москва, Россия
Россия, 125284, г. Москва, 2-й Боткинский проезд, 3. E-mail: paiann@mail.ru

Аннотация

Многие известные на данный момент молекулярные мишени характеризуются достаточной органной специфичностью, но могут быть выявлены в различных типах опухолей. Своевременное использование молекулярных методов диагностики позволит осуществить отбор пациентов, применение таргетной терапии у которых приведет к получению наилучшего результата в отношении контроля над заболеванием. **Описание клинического случая.** Пациенту, 38 лет, в декабре 2014 г. по поводу распространенного низкодифференцированного аденогенного рака антрального отдела желудка с диссеминацией по брюшине по витальным показаниям выполнена паллиативная субтотальная резекция желудка. В послеоперационном периоде проведены 18 курсов ПХТ по схеме XELOX с последующей ДЛТ на область ворот печени. В феврале 2017 г. выполнена чрескожная чреспеченочная холангиостомия левого долевого протока, в мае 2017 г. в связи с развитиями картины стеноза – стентирование общего желчного протока. Через 3 мес диагностировано прогрессирование заболевания в виде билобарного метастатического поражения печени. Начата МХТ препаратом паклитаксел в еженедельном режиме. Через 3 мес после определения в опухоли перестройки ALK консилиумом врачей больному рекомендована терапия кризотинибом. Длительность лечения при удовлетворительной переносимости составила 8 мес. **Заключение.** Имеющийся на данный момент опыт применения препарата кризотиниб позволяет рассматривать его как эффективное средство в лечении ALK-позитивных опухолей.

Ключевые слова: химиотерапия, таргетная терапия, кризотиниб, генерализованный рак желудка.

EFFICACY OF TARGET THERAPY WITH CRIZOTINIB IN A PATIENT WITH ALK-POSITIVE ADVANCED GASTRIC CANCER

**A.A. Paichadze, L.V. Bolotina, E.Y. Karpenko, T.V. Ustinova,
A.L. Kornietskaya, A.D. Kaprin, A.A. Fedenko**

National Research Medical Radiological Center, Ministry of Healthcare of Russian Federation,
Moscow, Russia
3, 2-nd Botkinsky proezd, 125284-Moscow, Russia. E-mail: paiann@mail.ru

Abstract

Although many currently known molecular targets are characterized by organ specificity, they can be found in various types of tumors. Molecular diagnostic techniques can be used to help select patients who are most likely to benefit from target therapy. **Case presentation.** We describe the case of a 38-year-old patient with advanced gastric cancer with peritoneal dissemination. On December 11, 2014, the patient underwent palliative subtotal gastrectomy followed by 18 cycles of chemotherapy (XELOX) and radiotherapy. On February 2, 2017, percutaneous transhepatic cholangiostomy of the left lobe bile duct was performed. In May 2017, the stent was inserted into the common bile duct due to bile duct stenosis. Three months later, disease progression (multiple liver metastases) occurred, and chemotherapy with paclitaxel was given in a weekly schedule. Therapy with crizotinib was administered 3 months after determining the ALK mutation. The duration of treatment was 8 months with satisfactory tolerability. **Conclusion.** Target therapy with crizotinib seems to be an effective treatment for ALK-positive tumors.

Key words: chemotherapy, target therapy, crizotinib, advanced gastric cancer.

Введение

Все клинические испытания, проводимые в онкологии, подразумевают набор пациентов со злокачественными новообразованиями определённой локализации и/или гистологического строения. Углубление представлений о биологии опухолей послужило основанием для пересмотра подходов к планированию будущих клинических исследований: от анатомической локализации, распространения и морфологической структуры к использованию молекулярно-генетических факторов, против которых и должно быть направлено лечение. Надо отметить, что большинство известных на данный момент молекулярных мишеней характеризуется достаточной органной специфичностью, но могут быть представлены и в различных типах опухолей. При этом инициация клинического протокола для каждой отдельной нозологии представляется практически невыполнимой задачей. В 2015 г. Huan et al. опубликовали результаты исследования, которое включало пациентов с различными злокачественными новообразованиями на основе единственного критерия – наличия активирующей мутации в гене BRAF [1]. Для таких исследований недавно появился новый термин: «basket trials» («корзинное исследование»). В данной работе на достаточно репрезентативном материале (n=122) была показана эффективность препарата вемурафениб при карциномах легкого, а также у пациентов с гистиоцитозом клеток Лангерганса или болезнью Erdheim-Chester. В том же 2015 г. стали доступными сведения наших российских коллег об эффективности вемурафениба в отношении BRAF-мутированной светлоклеточной саркомы [2].

В 1990-х гг. XX века у пациентов с анапластической крупноклеточной лимфомой был выделен химерный белок, образованный в результате слияния киназы анапластической лимфомы (ALK) и нуклеофосмина (NPM) [3–6]. В последующем были выявлены различные хромосомные транслокации, ведущие к слиянию ALK с различными генами и активации ALK при других злокачественных

новообразованиях: раке молочной железы, плоскоклеточном раке пищевода, колоректальном раке, диффузной В-клеточной лимфоме, нейробластоме, немелкоклеточном раке легкого, воспалительных миофибробластических опухолях [7–11]. Было доказано, что активированная тирозинкиназа ALK запускает передачу сигналов через определенные сигнальные пути, наиболее значимыми и хорошо изученными из которых являются Ras-ERK и PI3K-Akt. Таким образом, ALK-опосредованная передача сигналов может играть ключевую роль в развитии и прогрессировании заболевания независимо от первичной локализации [12]. К методам обнаружения мутаций гена ALK относят иммуногистохимическое исследование (ИГХ), полимеразную цепную реакцию с обратной транскрипцией (ОТ-ПЦР) и флуоресцентную гибридизацию in situ (FISH). В клинических исследованиях чаще всего используют одобренный FDA метод FISH. При патоморфологическом исследовании тканей, удаленных во время оперативного вмешательства, широко применяется ИГХ.

В 2007 г. был создан таблетированный селективный ингибитор рецепторных тирозинкиназ с-Met и ALK, конкурентно связывающий АТФ – кризотиниб (Ксалкори®). Данный препарат зарекомендовал себя как высокоэффективное средство, позволяющее достичь наступления быстрого ответа на лечение, характеризующегося значимой продолжительностью. Кризотиниб обладает благоприятным профилем безопасности и хорошей переносимостью. Наиболее часто встречающимися нежелательными явлениями были гастроинтестинальная токсичность и нарушение зрения, представленные переходящими расстройствами адаптации к свету, мерцанием в глазах, вспышками света и т. д. Прекращение лечения вследствие развития неблагоприятного явления наблюдается редко, даже при длительном приеме препарата. Кроме того, на фоне приема кризотиниба пациенты отмечают быстрое облегчение симптомов заболевания, что непосредственно отражается на качестве жизни.

Опыт применения препарата кризотиниб позволяет рассматривать его как эффективное средство в терапии ALK-позитивных опухолей. Важно своевременно использовать молекулярные методы диагностики, направленные на отбор пациентов, у которых применение таргетной терапии позволит получить максимальный выигрыш в контроле над болезнью. В отечественной литературе по «basket trials» существует довольно ограниченное число публикаций. Надеемся, что наше клиническое наблюдение поможет широкому кругу практикующих онкологов выбирать оптимальную схему диагностических и лечебных мероприятий в каждом индивидуальном случае.

Клинический случай

Больной Ф., 1981 г.р. в июле 2018 г. обратился в МНИОИ им. П.А. Герцена с жалобами на общую слабость, повышенную утомляемость, боли ноющего характера в правом подреберье, плохой сон. Из анамнеза известно, что в декабре 2014 г. с клиникой высокой острой кишечной непроходимости

госпитализирован в хирургический стационар районной больницы. В ходе комплексного обследования диагностирован распространенный рак антрального отдела желудка с переходом на двенадцатиперстную кишку, метастазами по брюшине, покрывающей печеночно-двенадцатиперстную связку и поджелудочную железу. Опухолевый процесс носил осложненный характер течения в виде декомпенсированного стеноза и кровотечения из опухоли, что потребовало выполнения пациенту оперативного вмешательства в объеме палиативной субтотальной резекции желудка. При плановом морфологическом исследовании: низкодифференцированная аденокарцинома, инфильтрирующая все слои стенки органа, с метастазами в 3 из 12 исследованных регионарных лимфатических узлов, микрометастазами в лимфоузлы печеночно-двенадцатиперстной связки. В послеоперационном периоде больному были проведены 18 курсов ПХТ по схеме XELOX с последующей ДЛТ на область ворот печени. По окончании комбинированного лечения с явлениями желтухи больной госпита-

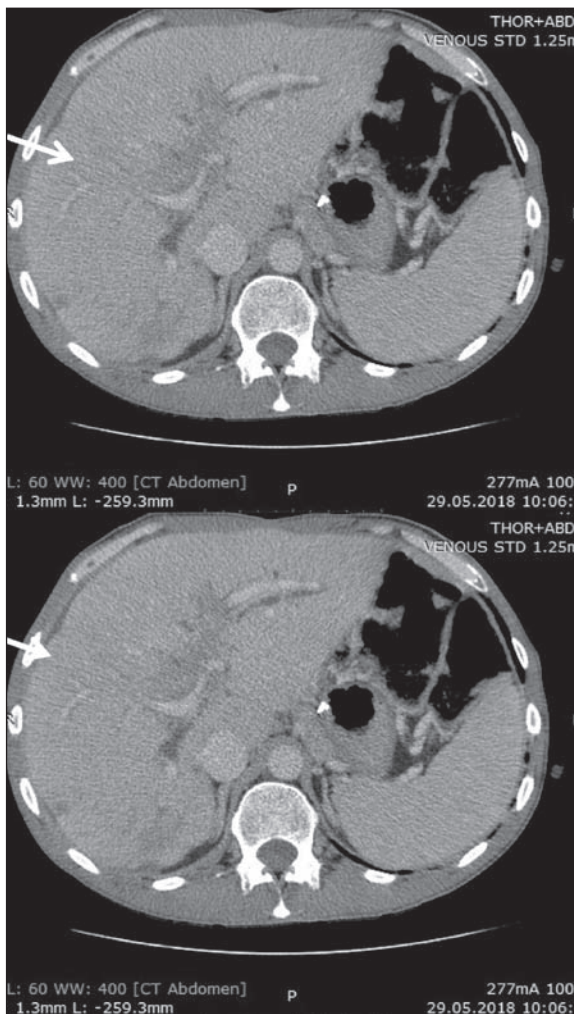


Рис. 1. СКТ органов брюшной полости до начала таргетной терапии

Fig. 1. SKT of the abdominal organs before the start of targeted therapy

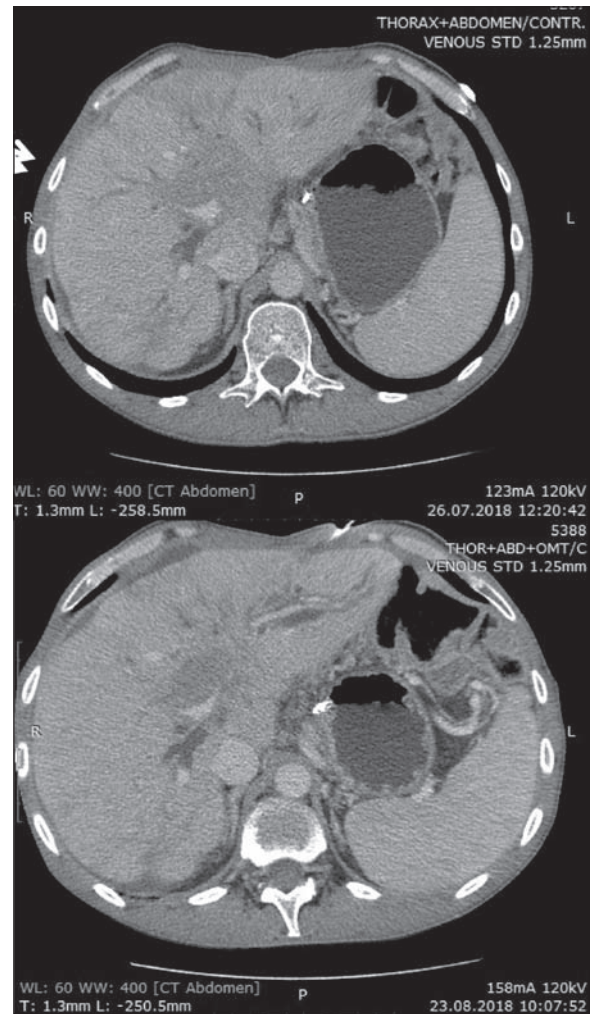


Рис. 2. СКТ органов брюшной полости через 1 и 2 мес после таргетной терапии

Fig. 2. CT of the abdominal organs one and two months after the start of targeted therapy

лизирован в отделение абдоминальной онкологии онкодиспансера по месту жительства. В феврале 2017 г. выполнена чрескожная чреспеченочная холангиостомия левого долевого протока, а в мае 2017 г. в связи с развитиями картины стеноза – стентирование общего желчного протока. При контрольном обследовании в августе 2017 г. диагностировано прогрессирующее поражение печени. После чрескожного чреспеченочного наложения холангиостомы в сентябре 2017 г. пациенту начата монокимиотерапия препаратом паклитаксел в еженедельном режиме. Данное лечение реализовано больному с марта по май 2018 г. Пациент изъявил желание провести полногеномное молекулярно-генетическое тестирование в рамках программы *OncoDNA*, которое выявило наличие в опухоли перестройки *ALK*. Для решения вопроса о тактике дальнейшего лечения обратился в МНИОИ. Тактика ведения пациента была обсуждена на консилиуме. Рекомендовано проведение лекарственной терапии препаратом кризотиниб в дозе 250 мг два раза в день *per os* до прогрессирования или развития клинически значимой неконтролируемой токсичности.

В июне 2018 г. начата рекомендованная таргетная терапия. К моменту проведения контрольного обследования (через 8 нед) пациента перестали беспокоить жалобы на боли тянущего характера в правом подреберье, нормализовался сон. При контрольной СКТ органов грудной и брюшной полостей с внутривенным контрастированием в августе 2018 г. отмечена стабилизация течения опухолевого процесса (рис. 1, 2). Лечение не сопровождалось развитием клинически значимых токсических реакций. Терапия кризотинибом была продолжена. Длительность лечения при удовлетворительной переносимости составила 8 мес. В последующем у пациента развилась картина прогрессирования заболевания в виде увеличения количества метастатических очагов в печени. В настоящее время больной получает лекарственное лечение препаратом рамуцирумаб. Наблюдение за пациентом продолжается.

ЛИТЕРАТУРА/REFERENCES

- Hyman D.M., Puzanov I., Subbiah V., Faris J.E., Chau I., Blay J.Y., Wolf J., Raje N.S., Diamond E.L., Hollebecque A., Gervais R., Elez-Fernandez M.E., Italiano A., Hofheinz R.D., Hidalgo M., Chan E., Schuler M., Lasserre S.F., Makrutzki M., Sirzen F., Veronese M.L., Tabernero J., Baselga J. Vemurafenib in Multiple Nonmelanoma Cancers with BRAFV600 Mutations. *N Engl J Med*. 2015 Aug 20; 373(8): 726–36. doi: 10.1056/NEJMoa1502309.
- Protzenko S.A., Semionova A.I., Komarov Y.I., Aleksakhina S.N., Ivantsov A.O., Iyevleva A.G., Imyanitov E.N. BRAF-mutated clear cell sarcoma is sensitive to vemurafenib treatment. *Invest New Drugs*. 2015 Oct; 33(5): 1136–43. doi: 10.1007/s10637-015-0280-0.
- Shiota M., Mori S. The clinicopathological features of anaplastic large cell lymphomas expressing p80NPM/ALK. *Leuk Lymphoma*. 1996; 23: 25–32. doi: 10.3109/10428199609054798.
- Morris S.W., Kirstein M.N., Valentine M.B., Dittmer K.G., Shapiro D.N., Saltman D.L., Look A.T. Fusion of a kinase gene, *ALK*, to a nucleolar protein gene, *NPM*, in non-Hodgkin's lymphoma. *Science*. 1994; 263: 1281–4. doi: 10.1126/science.8122112.

Закключение

Следует отметить, что в литературе нет однозначных данных о частоте мутации *ALK* при раке желудка. В зарубежных публикациях имеется работа китайских ученых, которые в 2013 г. провели поиск *ROS1* мутации у больных распространенной аденокарциномой желудка, которая была обнаружена у 3 из 23 пациентов [13]. В отношении возможности применения кризотиниба при местнораспространенном нерезектабельном и генерализованном раке желудка известны 2 клинических исследования. В первом клиническом исследовании II фазы, набор в которое был открыт 15 мая 2014 г., проведена оценка эффективности терапии препаратом кризотиниб у больных распространенным с-*MET*-позитивным раком желудка, имеющих прогрессирующее на двух линиях предшествующей терапии [14]. Авторы предполагают, что амплификация протоонкогена *MET* при кардиоэзофагеальном раке может представлять собой маркер для таргетной терапии и чаще всего ассоциирована с диффузным типом опухоли. При этом из 489 пациентов, включенных в исследование, 10 (2%) имели *MET*-амплификацию. Анализ выживаемости показал существенно более короткую медиану выживаемости в группе больных распространенным с-*MET*-позитивным раком желудка, у которых медиана выживаемости составила 7,1 мес ($p < 0,001$) против 16,2 мес у пациентов без генетических изменений. Во втором нерандомизированном исследовании II фазы, стартовавшем 8 августа 2018 г., планируется оценить эффективность кризотиниба у 29 больных распространенным диффузным раком желудка, ранее получавших минимум одну и максимум три линии терапии. В основе инициации исследования лежит понимание роли гиперметилирования промотора *CDH1* в канцерогенезе малодифференцированного диффузного рака желудка [15]. Лабораторные работы, проведенные в Институте исследований рака (Institute of Cancer Research), показали, что мутации в гене *CDH1*, обнаруженные в клетках рака молочной железы, предстательной железы и диффузного рака желудка, вероятно, могут стать новой мишенью для препарата кризотиниб.

5. Bischof D., Pulford K., Mason D.Y., Morris S.W. Role of the nucleophosmin (NPM) portion of the non-Hodgkin's lymphoma-associated NPM-anaplastic lymphoma kinase fusion protein in oncogenesis. *Mol Cell Biol*. 1997; 17: 2312–25. doi: 10.1128/mcb.17.4.2312.

6. Shiota M., Nakamura S., Ichinohasama R., Abe M., Akagi T., Takeshita M., Mori N., Fujimoto J., Miyauchi J., Mikata A., Nanba K., Takami T., Yamabe H., Takano Y., Izumo T., Nagatani T., Mohri N., Nasu K., Satoh H., Katano H., Fujimoto J., Yamamoto T., Mori S. Anaplastic large cell lymphomas expressing the novel chimeric protein p80NPM/ALK: a distinct clinicopathologic entity. *Blood*. 1995; 86: 1954–60.

7. Mossé Y.P., Laudenslager M., Longo L., Cole K.A., Wood A., Attiyeh E.F., Laquaglia M.J., Sennett R., Lynch J.E., Perri P., Laureys G., Speleman F., Kim C., Hou C., Hakonarson H., Torkamani A., Schork N.J., Brodeur G.M., Tonini G.P., Rappaport E., Devoto M., Maris J.M. Identification of *ALK* as a major familial neuroblastoma predisposition gene. *Nature*. 2008 Oct 16; 455(7215): 930–5. doi: 10.1038/nature07261.

8. Pulford K., Morris S.W., Turturro F. Anaplastic lymphoma kinase proteins in growth control and cancer. *J Cell Physiol* 2004; 199: 330–58. doi: 10.1002/jcp.10472.

9. Palmer R.H., Vernersson E., Grabbe C., Hallberg B. Anaplastic lymphoma kinase: signaling in development and disease. *Biochem J.* 2009; 420: 345–61. DOI: 10.1042/BJ20090387.
10. George R.E., Sanda T., Hanna M., Fröhling S., Luther W.2nd, Zhang J., Ahn Y., Zhou W., London W.B., McGrady P., Xue L., Zozulya S., Gregor V.E., Webb T.R., Gray N.S., Gilliland D.G., Diller L., Greulich H., Morris S.W., Meyerson M., Look A.T. Activating mutations in ALK provide a therapeutic target in neuroblastoma. *Nature.* 2008 Oct 16; 455(7215): 975–8. doi: 10.1038/nature07397.
11. Lin E., Li L., Guan Y., Soriano R., Rivers C.S., Mohan S., Pandita A., Tang J., Modrusan Z. Exon array profiling detects EML4-ALK fusion in breast, colorectal, and non-small cell lung cancers. *Mol Cancer Res.* 2009 Sep; 7(9): 1466–76. doi: 10.1158/1541-7786.MCR-08-0522.
12. Chiarle R., Voena C., Ambrogio C., Piva R., Inghirami G. The anaplastic lymphoma kinase in the pathogenesis of cancer. *Nat Rev Cancer.* 2008; 8: 11–23. doi: 10.1038/nrc2291.
13. Lee J., Lee S.E., Kang S.Y., Do I.G., Lee S., Ha S.Y., Cho J., Kang W.K., Jang J., Ou S.H., Kim K.M. Identification of ROS1 rearrangement in gastric adenocarcinoma. *Cancer.* 2013 May; 119(9): 1627–35. doi: 10.1002/cncr.27967.
14. Peng Z., Li Z., Gao J., Lu M., Gong J., Tang E.T., Oliner K.S., Hei Y.J., Zhou H., Shen L. Tumor MET Expression and Gene Amplification in Chinese Patients with Locally Advanced or Metastatic Gastric or Gastroesophageal Junction Cancer. *Mol Cancer Ther.* 2015 Nov; 14(11): 2634–41. doi: 10.1158/1535-7163.MCT-15-0108.
15. Graziano F., Humar B., Guilford P. The role of the E-cadherin gene (CDH1) in diffuse gastric cancer susceptibility: from the laboratory to clinical practice. *Ann Oncol.* 2003 Dec; 14(12): 1705–13. doi: 10.1093/annonc/mdg486.

Поступила/Received 17.05.2019
Принята в печать/Accepted 16.07.2019

СВЕДЕНИЯ ОБ АВТОРАХ

Пайчадзе Анна Александровна, кандидат медицинских наук, научный сотрудник отделения химиотерапии отдела лекарственного лечения опухолей, ФГБУ «НМИЦ радиологии» Минздрава России (г. Москва, Россия). E-mail: paiann@mail.ru. SPIN-код: 7492-2030. Author ID (РИНЦ): 936943.

Болотина Лариса Владимировна, доктор медицинских наук, заведующая отделением химиотерапии отдела лекарственного лечения опухолей, ФГБУ «НМИЦ радиологии» Минздрава России (г. Москва, Россия). SPIN-код: 2787-5414. AuthorID (РИНЦ): 594953. ORCID: 0000-0003-4879-2687.

Карпенко Елена Юрьевна, младший научный сотрудник отделения химиотерапии отдела лекарственного лечения опухолей, ФГБУ «НМИЦ радиологии» Минздрава России (г. Москва, Россия). SPIN-код: 3196-4925. AuthorID (РИНЦ): 951260.

Устинова Татьяна Васильевна, врач отделения химиотерапии отдела лекарственного лечения опухолей, ФГБУ «НМИЦ радиологии» Минздрава России (г. Москва, Россия). SPIN-код: 3638-0120. AuthorID (РИНЦ): 951518.

Корницкая Анна Леонидовна, кандидат медицинских наук, старший научный сотрудник отделения химиотерапии отдела лекарственного лечения опухолей, ФГБУ «НМИЦ радиологии» Минздрава России (г. Москва, Россия). SPIN-код: 2651-7158. AuthorID (РИНЦ): 951395.

Каприн Андрей Дмитриевич, академик РАН, профессор, генеральный директор ФГБУ «НМИЦ радиологии» Минздрава России, (г. Москва, Россия). E-mail: kaprin@mail.ru. SPIN-код: 1759-8101. AuthorID (РИНЦ): 96775. ORCID: 0000-0001-8784-8415.

Феденко Александр Александрович, доктор медицинских наук, руководитель отдела лекарственного лечения опухолей, ФГБУ «НМИЦ радиологии» Минздрава России (г. Москва, Россия). SPIN-код: 9847-7668. AuthorID (РИНЦ): 823233. ORCID: 0000-0353-4472-5600.

ВКЛАД АВТОРОВ

Пайчадзе Анна Александровна: разработка концепции и дизайна работы; сбор, анализ и интерпретация данных для работы, составление черновика рукописи.

Болотина Лариса Владимировна: клиническая работа с пациентом, составление проекта работы, его критическая доработка по важному интеллектуальному содержанию.

Карпенко Елена Юрьевна: клиническая работа с пациентом, разработка структуры обзора, обзор публикаций по теме статьи.

Устинова Татьяна Васильевна: сбор материала, поиск и анализ источников литературы, статистический анализ материала, интерпретация результатов статистического анализа.

Корницкая Анна Леонидовна: научное редактирование статьи, подготовка иллюстративного материала, получение данных для анализа.

Каприн Андрей Дмитриевич: критический пересмотр с внесением ценного интеллектуального содержания; окончательное утверждение версии, подлежащей опубликованию.

Феденко Александр Александрович: разработка концепции лечебного подхода, общее руководство подготовки клинического случая.

Финансирование

Это исследование не потребовало дополнительного финансирования.

Конфликт интересов

Авторы объявляют, что у них нет конфликта интересов.

ABOUT THE AUTHORS

Anna A. Paichadze, MD, PhD, Researcher, Chemotherapy Department, National Research Medical Radiological Center, Ministry of Healthcare of Russian Federation (Moscow, Russia). E-mail: paiann@mail.ru.

Larissa V. Bolotina, MD, DSc, Head of Chemotherapy Department, National Research Medical Radiological Center, Ministry of Healthcare of Russian Federation (Moscow, Russia).

Elena Y. Karpenko, MD, Junior Researcher, Department of Chemotherapy, National Research Medical Radiological Center, Ministry of Healthcare of Russian Federation (Moscow, Russia)

Tatyana V. Ustinova, MD, Medical Oncologist, Chemotherapy Department, National Research Medical Radiological Center, Ministry of Healthcare of Russian Federation (Moscow, Russia)

Anna L. Kornietskaya, MD, PhD, Senior Researcher, Department of Chemotherapy, National Research Medical Radiological Center, Ministry of Healthcare of Russian Federation (Moscow, Russia)

Andrey D. Kaprin, MD, DSc, Member of the Russian Academy of Sciences, Director of National Research Medical Radiological Center, Ministry of Healthcare of Russian Federation (Moscow, Russia).

Alexander A. Fedenko, MD, DSc, Head of Chemotherapy Department, National Research Medical Radiological Center, Ministry of Healthcare of Russian Federation (Moscow, Russia).

AUTHOR CONTRIBUTION

Anna A. Paichadze: development of the concept and design of the study; data collection, analysis and interpretation, drafting of the manuscript.

Larissa V. Bolotina: clinical work with the patient, drafting of the work, its critical revision important intellectual content.

Elena Y. Karpenko: clinical work with the patient, development of the review structure, review of publications on the topic of the article.

Tatyana V. Ustinova: collection of material, search and analysis of literature sources, data statistical analysis, interpretation of statistical analysis results.

Anna L. Kornietskaya: scientific editing of the article, preparation of illustrative material, data analysis.

Andrey D. Kaprin: critical revision with the introduction of valuable intellectual content; final approval of the version to be published.

Alexander A. Fedenko: development of the concept of therapeutic approach, General guidelines for the preparation of a clinical case.

Funding

This study required no funding.

Conflict of interest

The authors declare that they have no conflict of interest.