

Для цитирования: Седова Е.С., Юсупов В.И., Воробьева Н.Н., Канищева Н.В., Масленникова А.В. Эффективность низкоинтенсивного лазерного излучения для профилактики и лечения радиационно-индуцированного мукозита полости рта и глотки. Сибирский онкологический журнал. 2018; 17 (2): 11–17. – doi: 10.21294/1814-4861-2018-17-2-11-17.
For citation: Sedova E.S., Jusupov V.I., Vorobjeva N.N., Kanischeva N.V., Maslennikova A.V. The effectiveness of low level laser therapy for prophylaxis and treatment of radiation-induced mucositis. Siberian Journal of Oncology. 2018; 17 (2): 11–17. – doi: 10.21294/1814-4861-2018-17-2-11-17.

ЭФФЕКТИВНОСТЬ НИЗКОИНТЕНСИВНОГО ЛАЗЕРНОГО ИЗЛУЧЕНИЯ ДЛЯ ПРОФИЛАКТИКИ И ЛЕЧЕНИЯ РАДИАЦИОННО-ИНДУЦИРОВАННОГО МУКОЗИТА ПОЛОСТИ РТА И ГЛОТКИ

Е.С. Седова^{1,2}, В.И. Юсупов³, Н.Н. Воробьева³, Н.В. Канищева^{1,2},
А.В. Масленникова^{1,2}

ФГБОУ ВО «Нижегородская государственная медицинская академия» Минздрава России,
г. Нижний Новгород, Россия¹
603005, г. Нижний Новгород, пл. Минина и Пожарского, 10/1. E-mail: elenaphinagina@gmail.com¹
ГБУЗ НО «Нижегородский областной клинический онкологический диспансер»,
г. Нижний Новгород, Россия²
603126, г. Нижний Новгород, ул. Родионова, 190. E-mail: elenaphinagina@gmail.com²
Институт фотонных технологий РАН, ФНИЦ «Кристаллография и фотоника» РАН, г. Троицк, Россия³
108840, г. Троицк, ул. Пионерская, 2. E-mail: iouss@yandex.ru³

Аннотация

При проведении лучевой/химиолучевой терапии опухолей полости рта и глотки наиболее частым и клинически значимым побочным эффектом лечения является мукозит – повреждение слизистой оболочки полости рта и глотки. В качестве одного из нефармакологических методов его профилактики и лечения используется низкоэнергетическое лазерное излучение (НИЛИ). **Целью исследования** было изучение эффективности НИЛИ красного диапазона для профилактики и лечения мукозита слизистой оболочки полости рта и глотки. **Материалы и методы.** В протокол включены 48 пациентов, получавших лучевую/химиолучевую терапию по поводу злокачественных новообразований полости рта, ротоглотки и носоглотки, которые случайным образом были разделены на две группы. В первой группе (28 пациентов) проводилась коррекция осложнений химиолучевой терапии в соответствии со стандартами клиники. Во второй группе (20 пациентов) дополнительно использовалось воздействие на слизистую оболочку низкоинтенсивным лазерным излучением (длина волны 635 нм, мощность 5 мВт) 3 раза в нед в течение 3 мин перед сеансом облучения, начиная с первого дня лечения. **Результаты.** В группе воздействия НИЛИ отмечалось статистически значимое снижение частоты и тяжести мукозита, а также снижение выраженности болевого синдрома по сравнению с группой стандартной коррекции мукозита. Статистически значимых различий по критерию появления первых симптомов побочных эффектов и по критерию продолжительности мукозита наиболее тяжелой степени выявлено не было. НИЛИ является эффективным и доступным методом, позволяющим существенно снизить частоту и тяжесть побочных эффектов лучевой и химиолучевой терапии.

Ключевые слова: мукозит слизистой оболочки полости рта и глотки, рак полости рта и глотки, низкоинтенсивное лазерное излучение, лучевая/химиолучевая терапия.

В общей структуре онкологической заболеваемости злокачественные опухоли головы и шеи составляют около 20 % [1]. В 70 % случаев одним из обязательных компонентов лечения данной категории пациентов являются различные варианты химиолучевой терапии [2]. Наиболее частым и значимым побочным эффектом нехирургического лечения является мукозит – повреждение слизистой оболочки полости рта и глотки [3]. Кроме

того, мукозит является практически неизбежным осложнением аллогенной трансплантации костного мозга по поводу гемобластозов [4].

Термином «мукозит» описывается клиническое состояние, характеризующееся гиперемией и отеком слизистой, а также появлением изъязвлений и фибринозного налета. Субъективно мукозит проявляется выраженным болевым синдромом и сухостью во рту, что приводит к на-

рушению жевания и глотания [5]. Общая частота мукозитов III–IV степени варьирует от 34 до 78 % и зависит от суммарно-очаговой дозы, режима фракционирования, использования химиотерапии, возраста и пола пациента, состояния полости рта [6]. Его коррекция может потребовать зондового питания, незапланированных перерывов в лечении и интенсивной поддерживающей терапии. С увеличением агрессивности режимов лучевой и химиотерапии важность мукозита как фактора, лимитирующего токсичность лечения, возрастает, делая его коррекцию приоритетной проблемой клинической онкологии [7]. Коррекция данного осложнения включает как локальное воздействие на слизистую, так и системные лекарственные и нефармакологические методы лечения [8]. Среди нефармакологических методов особое место занимает низкоинтенсивное лазерное излучение (НИЛИ), механизмы действия которого изучаются в течение последних 20 лет [9]. Предполагается, что излучение гелий-неонового лазера красного и ближнего инфракрасного диапазона (длина волны 600–1100 нм) низкой мощности (до 100 мВт/см²) способно воздействовать на внутриклеточные фотоакцепторы, запуская первичные фотобиологические реакции на молекулярном, субклеточном и клеточном уровне и повышая функциональную активность клеток [10].

Продемонстрировано, что НИЛИ уменьшает частоту и тяжесть мукозита как у пациентов, получающих лучевую/химиолучевую терапию по поводу опухолей полости рта и глотки, так и у больных, перенесших трансплантацию костного мозга [11]. Исследования, посвященные изучению эффективности НИЛИ как метода профилактики и лечения мукозита, выполнялись при различных вариантах лазерного воздействия (длина волны, интенсивность, зона воздействия, длительность сеансов и интервалы между ними), что существенно затрудняет сравнение и интерпретацию результатов. Не предложены оптимальные режимы воздействия, которые могут быть эффективно использованы у большинства пациентов [12].

Цель исследования – изучение эффективности низкоинтенсивного лазерного излучения красного диапазона для профилактики и лечения мукозита у пациентов, получающих лучевую/химиолучевую лечение по поводу рака слизистой полости рта и глотки.

Материал и методы

Исследование проводилось в рамках первой фазы клинического протокола в соответствии с разрешением локального этического комитета Нижегородской государственной медицинской академии. Все пациенты подписывали информированное согласие на участие в исследовании. Всего в протокол были включены 48 больных со злокачественными новообразованиями полости

рта (n=30) и глотки (n=18), которым проводилась лучевая/химиолучевая терапия по поводу данного заболевания. Большинство пациентов (85 %) составили мужчины.

Первая и вторая стадии опухолевого процесса были диагностированы у 12 (25 %), третья и четвертая – у 36 (75 %) человек. Лучевая/химиолучевая терапия в качестве основного метода лечения была проведена у 38 (79 %) больных. Суммарно-очаговая доза составила от 64 до 70 Гр в зависимости от плана облучения. Предоперационный курс лучевой терапии (СОД 44–46 Гр) получили 3 пациента, послеоперационный (СОД 44–50 Гр) – 7 пациентов. Облучение проводилось на линейных ускорителях PhilipsSL 75 (6 МэВ), Varian Clinac 600 (6 МэВ) и Novalis Tx (6 МэВ) и гамма-аппарате Terabalt (⁶⁰Co) в режиме стандартного фракционирования (2 Гр в день, 5 дней в нед). Были реализованы 2D- (29 пациентов), 3D-конформное (15 пациентов) и IMRT (4 пациента) планы облучения. Большинству пациентов (n=38, 79 %) был проведен курс химиолучевой терапии, 10 больным – лучевая терапия без дополнительных воздействий (таблица).

Пациенты случайным образом были разделены на две группы. В первой группе (n=28) проводилась профилактика и коррекция мукозита в соответствии со стандартами клиники (полоскание полости рта антисептиком и отварами трав с противовоспалительным эффектом, анальгетики, кортикостероиды, антибиотики и противогрибковые препараты). Во второй группе больным дополнительно проводилось местное бесконтактное НИЛИ на слизистую оболочку полости рта. Группы были сопоставимы по локализации, распространенности, морфологическому строению новообразований, возрасту и полу пациентов, а также не различались в отношении планов облучения.

Низкоинтенсивное лазерное излучение выполняли с использованием аппарата «Лазмик» (НИЦ Матрикс, Россия) с длиной волны 635 нм и мощностью излучения 5 мВт, сертифицированного для применения в России. Профилактика мукозита проводилась 3 раза в нед перед сеансом лучевой/химиолучевой терапии; вся область слизистой оболочки обрабатывалась большим пятном НИЛИ с экспозицией 3 мин. Никаких побочных явлений, кроме чувства небольшого тепла в полости рта, пациенты не ощущали.

Оценка тяжести побочных эффектов облучения со стороны слизистой оболочки полости рта проводилась по следующим критериям: максимальная степень тяжести мукозита на протяжении курса лечения (в соответствии со шкалой RTOG/ERTOG) [13], продолжительность мукозита наиболее тяжелой степени (в днях), сроки появления клинических симптомов мукозита с момента начала облучения и необходимость назначения различных анальгетиков (местная анестезия лидокаин-спреем, нестероидные противовоспалительные препараты).

Таблица

Общая характеристика пациентов

Показатель	Группы больных	
	Стандартная коррекция (n=28)	НИЛИ (n=20)
Пол		
Мужчины	4 (86 %)	17 (85 %)
Женщины	4 (14 %)	3 (15 %)
Возраст (средний возраст)	37–79 лет (55 лет)	40–75 лет (57 лет)
Локализация опухоли		
Полость рта	17 (61 %)	13 (65 %)
Ротоглотка	10 (36 %)	5 (25 %)
Носоглотка	1 (3 %)	2 (10 %)
Стадия заболевания		
I	2 (7 %)	1 (5 %)
II	2 (7 %)	7 (35 %)
III	12 (43 %)	6 (30 %)
IV	12 (43 %)	6 (30 %)
Режим лучевой терапии		
Предоперационная ЛТ	3 (11 %)	0
Послеоперационная ЛТ	5 (18 %)	2 (10 %)
ЛТ/ХЛТ по радикальной программе	20 (71 %)	18 (90 %)
Методика облучения		
2D	16 (57 %)	13 (65 %)
3D-конформное	10 (36 %)	5 (25 %)
IMRT	2 (7 %)	2 (10 %)
Лучевая/химиолучевая терапия	6 (21,5 %)/22(78,5 %)	4(20 %)/16(80 %)

лительные препараты, опиоидные анальгетики). Учитывалось количество и продолжительность вынужденных перерывов лечения.

Статистическая обработка результатов проводилась путем построения таблиц сопряженности с использованием критерия χ^2 [14]. В качестве статистически значимого порогового уровня было принято значение $p=0,05$.

Результаты

Первым этапом работы был анализ частоты и максимальной степени тяжести мукозита в зависимости от метода его коррекции. У пациентов, получавших коррекцию побочных эффектов лучевой терапии в соответствии со стандартами клиники, му-

козит I степени был выявлен у 1 (3,6%), II степени – у 14 (50%) пациентов, III степени – у 13 (46,4%) больных. В группе больных с дополнительным применением НИЛИ в 4 (20%) случаях не наблюдалось объективных симптомов мукозита и жалоб в процессе лечения (мукозит нулевой степени). У 6 (30%) пациентов был зарегистрирован мукозит I степени, т.е. появление гиперемии на слизистой оболочке. У 8 (40%) пациентов отмечалось появление единичных эрозий и налетов на слизистой оболочке – мукозит II степени. Мукозит III степени (сливные налеты на слизистой оболочке и выраженный болевой синдром) наблюдались у 2 пациентов (рис. 1). Различия между группами оказались статистически значимыми ($\chi^2=64,14, p<0,0001$).

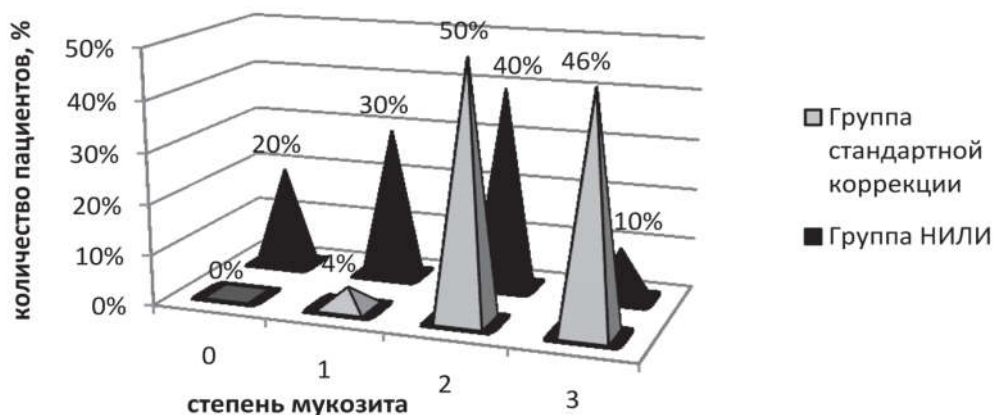


Рис. 1. Частота и степень тяжести мукозита в зависимости от метода коррекции

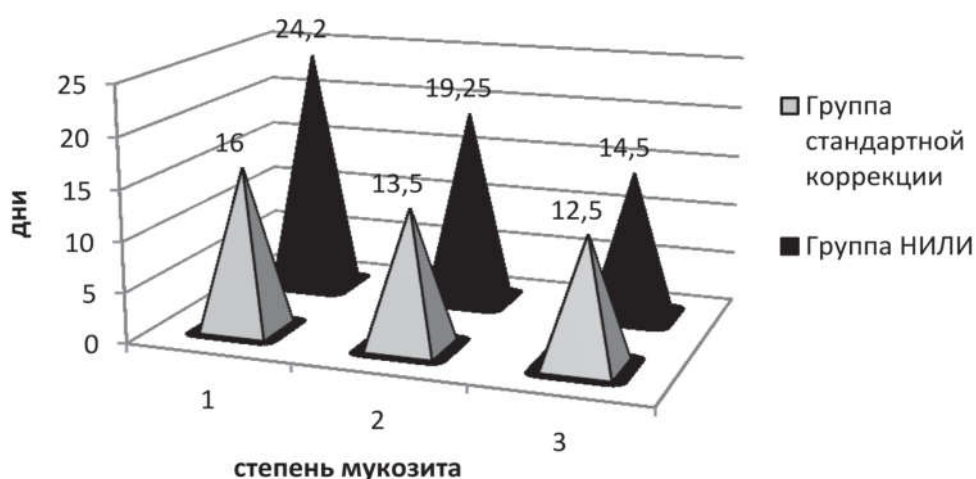


Рис. 2. Сроки появления начальных симптомов мукозита в зависимости от метода коррекции

При анализе сроков появления начальных симптомов побочных эффектов со стороны слизистой оболочки полости рта (жалобы пациента на боли при приеме пищи и появление гиперемии) выявлено, что при стандартной коррекции начальные симптомы мукозита I степени появились в среднем на 16-й день, мукозита II степени – в сроки от 9 до 20-го дня (в среднем – на 13-й день). Существенный разброс наблюдался при мукозитах III степени. У части пациентов начальные изменения слизистой оболочки появлялись на 6-й день после начала лучевой терапии, у 6 пациентов гиперемия слизистой оболочки наблюдалась, начиная с 11 дня от начала лучевой терапии. Средние сроки появления симптомов мукозита в этой группе составили 10 ± 4 дня.

Появление симптомов мукозита I степени при проведении НИЛИ отмечалось в среднем на 24-й день от начала лечения, в сроки от 10 до 32 дней, при мукозитах II степени – на 18-й день (разброс от 14 до 26 дней). Появление лучевых реакций у

двух пациентов с мукозитами III степени было зарегистрировано на 12 и 17-е сут от начала лечения. Статистически значимые различия между группами отсутствовали (рис. 2).

При анализе длительности проявлений мукозита наиболее тяжелой степени было выявлено, что при стандартной коррекции продолжительность мукозита I степени составила 8 дней (1 пациент), II степени – от 5 до 15 дней (в среднем – $8,8 \pm 3,1$ дня), продолжительность мукозита III степени – от 6 до 16 дней (в среднем – $10,3 \pm 3,0$ дня). При применении НИЛИ продолжительность мукозита I степени составила от 7 до 19 дней (в среднем – $11,8 \pm 4,5$ дня), II степени – от 3 до 10 дней (в среднем – $7 \pm 3,1$ дня), мукозита III степени – от 3 до 4 дней (в среднем – $3,5$ дня). Статистически значимых различий между группами не выявлено ($\chi^2=1,97, p=0,37$) (рис. 3).

При оценке выраженности болевого синдрома выявлено, что в группе со стандартной коррекцией осложнений обезболивание не потребовалось 4

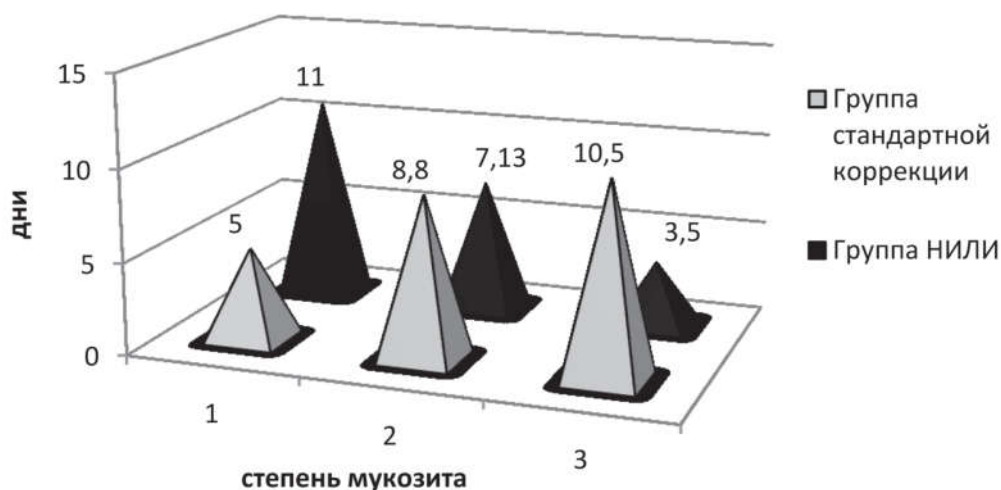

Рис. 3. Продолжительность мукозита наиболее тяжелой степени в зависимости от метода его коррекции

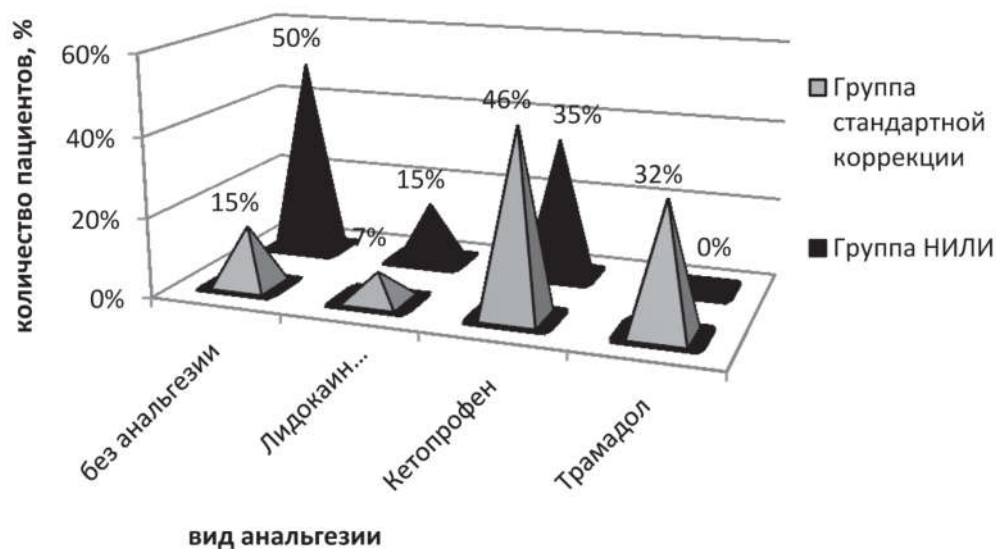


Рис. 4. Необходимость использования обезболивающих препаратов в зависимости от метода его коррекции

(14 %) пациентам, 2 (7 %) больным было назначено местное обезболивание («Лидокаин-спрей» для местной анестезии), 13 (46 %) – обезболивание Кетопрофеном, 9 (32 %) – введение Трамадола (рис. 4). В группе с профилактическим применением лазерного излучения в обезболивании нуждались 10 (50 %) пациентов. Из них 3 (15 %) получили местное обезболивание, 7 (35 %) – инъекции Кетопрофена. Различия между группами оказались статистически значимыми ($\chi^2=29,29$, $p<0,0001$).

Обсуждение

Проведенное исследование продемонстрировало, что низкоинтенсивное лазерное излучение красного диапазона (длина волны 635 нм) является эффективным методом профилактики и лечения лучевого мукозита слизистой оболочки полости рта и глотки. Использование НИЛИ позволило достичь статистически значимого снижения частоты и тяжести побочных эффектов по сравнению с контрольной группой, что соответствует данным литературы [15]. Кроме того, применение НИЛИ способствовало более позднему появлению симптоматики и снижению длительности мукозита наиболее тяжелой степени, что совпадает с результатами, представленными в работе P.A.G. Carvalho et al. [16].

Важным критерием, характеризующим качество жизни пациентов в процессе лучевой/химиолучевой терапии, является степень выраженности болевого синдрома и потребность в анальгетиках. При сильной боли пациенты с опухолями полости рта и глотки испытывают затруднения жевания и глотания, что приводит к дополнительному истощению и повышению риска системных

осложнений, особенно в условиях химиолучевого лечения. Наше исследование подтвердило, что использование НИЛИ позволяет полностью отказаться от назначения опиоидных анальгетиков даже при развитии мукозита III степени. Различия между сравниваемыми группами по критерию необходимости использования обезболивающих оказались статистически значимыми. Полученные результаты соответствуют данным A.P. Gautam et al. [17].

При использовании НИЛИ с длиной волны 635 нм, мощностью излучения 5 мВт в данной работе мы доказали, что среднее время появления признаков лучевого мукозита II степени более позднее, чем при использовании лазерного излучения 660 нм при мощности излучения 5 и 15 мВт, применявшегося в работе P.A.G. Carvalho et al. [16]. Развитие мукозита II степени при НИЛИ мощностью 15 мВт в среднем наблюдалось на 13,5 день (разброс – 6–26 дней), мощностью 5 мВт – на 9,8 день (разброс – 4–14 дней), в то время как в нашей работе среднее начало развития мукозита II степени приходилось на $18,9 \pm 4,4$ дня (разброс – 14–26 дней).

Таким образом, проведенное исследование продемонстрировало, что НИЛИ является эффективным методом, позволяющим существенно снизить частоту и тяжесть побочных эффектов лучевой и химиолучевой терапии.

Работа выполнена при частичной поддержке гранта РФФИ 16-02-00670 «Разработка метода профилактики и лечения побочных эффектов лучевой терапии на основе низкоинтенсивного лазерного излучения».

ЛИТЕРАТУРА

1. Пачес А.И. Опухоли головы и шеи. М., 2000. 480.
2. Болотина Л.В., Владимиров Л.Ю., Деньгина Н.В., Новик А.В., Романов И.С. Практические рекомендации по лечению злокачественных опухолей головы и шеи. Злокачественные опухоли. 2016; 4. Спецвыпуск 2: 55–63.
3. Jensen S.B., Peterson D.E. Oral mucosal injury caused by cancer therapies: current management and new frontiers in research. J Oral Pathol Med. 2014 Feb; 43 (2): 81–90. doi: 10.1111/jop.12135.
4. Silva G.B.L., Mendonça E.F., Bariani C., Antunes H.S., Silva M.A.G. The prevention of induced oral mucositis with low-level laser therapy in bone marrow transplantation patients: a randomized clinical trial. Photomed Laser Surg. 2011 Jan; 29 (1): 27–31. doi: 10.1089/pho.2009.2699.
5. Масленникова А.В., Балалаева И.В., Гладкова Н.Д., Карабут М.М., Киселева Е.Б., Иксанов Р.Р., Ильин Н.И., Сокурено В.П. Прогнозирование степени тяжести мукозита слизистой оболочки полости рта методом оптической когерентной томографии. Вопросы онкологии. 2009; 55 (5): 572–579.
6. Раджапова М.У., Мардынский Ю.С., Гулидов И.А., Медведев В.С., Эфендиев В.А., Семин Д.Ю., Иванова И.Н., Дербугуев Д.Н., Исаев П.А., Польшин В.В. Сравнительная оценка реакций слизистой оболочки при разнофракционной химиолучевой терапии рака полости рта и ротоглотки. Сибирский онкологический журнал. 2011; 1: 11–15.
7. Dean J.A., Wong K.H., Welsh L.C., Jones A.B., Schick U., Newbold K.L., Bhide S.A., Harrington K.J., Nutting C.M., Gulliford S.L. Normal tissue complication probability (NTCP) modelling using spatial dose metrics and machine learning methods for severe acute oral mucositis resulting from head and neck radiotherapy. Radiother Oncol. 2016 Jul; 120 (1): 21–7. doi: 10.1016/j.radonc.2016.05.015.
8. Peterson D.E., Srivastava R., Lalla R.V. Oral mucosal injury in oncology patients: perspectives on maturation of a field. Oral Dis. 2015 Mar; 21 (2): 133–41. doi: 10.1111/odi.12167.
9. Зырянов Б.Н., Евтушенко В.А., Вусик М.В., Черемисина О.В. Использование низкоэнергетического лазера на парах меди в онко-

логической практике. Российский онкологический журнал. 1997; 3: 26–28.

10. Farivar S., Malekshahi T., Shiari R. Biological effects of low level laser therapy. J Lasers Med Sci. 2014 Spring; 5 (2): 58–62.
11. Oberoi S., Zamperlini-Netto G., Beyene J., Treister N. S., Sung L. Effect of prophylactic low level laser therapy on oral mucositis: a systematic review and meta-analysis. PLoS One. 2014 Sep 8; 9 (9): e107418. doi: 10.1371/journal.pone.0107418.
12. Migliorati C., Hewson I., Lalla R.V., Antunes H.S., Estilho C.L., Hodgson B., Lopes N.N.F., Schubert M.M., Bowen J., Elad S. Systematic review of laser and other light therapy for the management of oral mucositis in cancer patients. Support Care Cancer. 2013 Jan; 21 (1): 333–41. doi: 10.1007/s00520-012-1605-6.
13. Common Terminology Criteria for Adverse Events (CTCAE). URL: https://ctep.cancer.gov/protocolDevelopment/electronic_applications/ctc.htm (дата обращения 11.12.2017)
14. Calculation for the Chi-Square test. URL: <http://www.quantpsy.org/chisq/chisq.htm> (дата обращения 11.12.2017)
15. Antunes H.S., Schluckebier L.F., Herchenhorn D., Small I.A., Araújo C.M., Viégas C.M.P., Rampini M.P., Ferreira E.M.S., Dias F.L., Teich V., Teich N., Ferreira C.G. Cost-effectiveness of low-level laser therapy (LLLT) in head and neck cancer patients receiving concurrent chemoradiation. Oral Oncol. 2016 Jan; 52: 85–90. doi: 10.1016/j.oraloncology.2015.10.022.
16. Carvalho P.A.G., Jaguar G.C., Pellizzon A.C., Prado J.D., Lopes R.N., Alves F.A. Evaluation of low-level laser therapy in the prevention and treatment of radiation-induced mucositis: a double-blind randomized study in head and neck cancer patients. Oral Oncol. 2011 Dec; 47 (12): 1176–81. doi: 10.1016/j.oraloncology.2011.08.021.
17. Gautam A.P., Fernandes D.J., Vidyasagar M.S., Maiya A.G., Gudattu V. Low level laser therapy against radiation induced oral mucositis in elderly head and neck cancer patients—a randomized placebo controlled trial. J Photochem Photobiol B. 2015 Mar; 144: 51–6. doi: 10.1016/j.jphotobiol.2015.01.011.

Поступила 11.12.17
Принята в печать 6.02.18

СВЕДЕНИЯ ОБ АВТОРАХ

Седова Елена Сергеевна, аспирант, ФГБОУ ВО «Нижегородская государственная медицинская академия» Минздрава РФ (г. Нижний Новгород, Россия). E-mail: elenaphinagina@gmail.com. Researcher ID: L-7871-2017. Author ID: 56880423800. ORCID: 0000-0003-4769-134X.

Юсупов Владимир Исаакович, кандидат физико-математических наук, старший научный сотрудник, Институт фотоновых технологий РАН, ФНИЦ «Кристаллография и фотоника» РАН (г. Москва, Россия). E-mail: iouss@yandex.ru. SPIN-код: 3121-9772. Researcher ID: B-4555-2013. Author ID: 15051423700.

Воробьева Наталья Николаевна, научный сотрудник, Институт фотоновых технологий РАН, ФНИЦ «Кристаллография и фотоника» РАН (г. Москва, Россия). E-mail: natalie.vorobieva@gmail.com. SPIN-код: 6708-5606. Researcher ID: K-1272-2013. Author ID: 6603607298. ORCID: 0000-0001-6698-1460.

Канищева Надежда Викторовна, кандидат медицинских наук, ассистент, ФГБОУ ВО «Нижегородская государственная медицинская академия» Минздрава РФ (г. Нижний Новгород, Россия). E-mail: n.kanischeva@yandex.ru.

Масленникова Анна Владимировна, доктор медицинских наук, профессор, ФГБОУ ВО «Нижегородская государственная медицинская академия» Минздрава РФ (г. Нижний Новгород, Россия). E-mail: maslennikova.anna@gmail.com. SPIN-код: 7511-8393. Researcher ID: S-2734-2016. Author ID: 9841297600. ORCID: 0000-0003-0434-4372.

THE EFFECTIVENESS OF LOW LEVEL LASER THERAPY FOR PROVENTION AND TREATMENT OF RADIATION-INDUCED MUCOSITIS

E.S. Sedova^{1,2}, V.I. Jusupov³, N.N. Vorobjeva³, N.V. Kanischeva^{1,2}, A.V. Maslennikova^{1,2}

Nizhny Novgorod State Medical Academy, Nizhny Novgorod, Russia¹
10/1, Minina Square, 603005-Nizhny Novgorod, Russia. E-mail: elenaphinagina@gmail.com¹
Nizhny Novgorod Regional Oncology Hospital, Nizhny Novgorod, Russia²
190, Rodionova Street, 603126-Nizhny Novgorod Russia. E-mail: elenaphinagina@gmail.com²
Institute of Photonic Technologies, Federal Research Center Crystallography and Photonics, Troitsk, Russia³
2, Pionerskaya Street, 108840-Troitsk, Russia. E-mail: iouss@yandex.ru³

Abstract

Oral mucositis is the most common and significant complication of chemoradiation therapy for oral and pharyngeal cancer. There are no standard methods for preventing and treating this disease. Patients with severe adverse events need expensive supportive care and unplanned treatment breaks. **The objective of the study** was to assess and optimize the effectiveness of low level laser therapy (LLLT) for prevention and treatment of chemoradiation-induced oral mucositis in patients with oral and pharyngeal cancer. **Material and Methods.** Forty-eight patients who received chemoradiation therapy for oral and pharyngeal cancer were enrolled. All patients were randomly divided into two groups. Group I patients (n=28) received standard treatment of chemoradiation-induced complications. Group II patients (n=20) were treated with low level laser therapy (LLLT) at a wavelength of 635 nm, three times a week for three minutes prior to radiation therapy session. **Results.** In the LLLT group, a statistically significant decrease in the frequency and severity of oral mucositis as well as decrease in pain were observed as compared to the group with standard treatment ($\chi^2=64,14$, $p<0,0001$). No significant difference in the onset of symptoms and duration of severe mucositis were found. LLLT is an effective method capable of decreasing the frequency and severity of adverse events associated with concurrent chemoradiation therapy.

Key words: radiation-induced mucositis, oral and pharyngeal cancer, low level laser therapy, chemoradiation therapy.

REFERENCES

1. Paches A.I. Head and neck tumors. Moscow, 2000. 480. [in Russian]
2. Bolotina L.V., Vladimirova L.Yu., Den'gina N.V., Novik A.V., Romanov I.S. Practical recommendations for the treatment of malignant tumors of the head and neck. Malignant tumors. 2016; 4 (2): 55–63. [in Russian]
3. Jensen S.B., Peterson D.E. Oral mucosal injury caused by cancer therapies: current management and new frontiers in research. J Oral Pathol Med. 2014 Feb; 43 (2): 81–90. doi: 10.1111/jop.12135.
4. Silva G.B.L., Mendonça E.F., Bariani C., Antunes H.S., Silva M.A.G. The prevention of induced oral mucositis with low-level laser therapy in bone marrow transplantation patients: a randomized clinical trial. Photomed Laser Surgery. 2011; 29 (1): 27–31. doi: 10.1089/pho.2009.2699.
5. Maslennikova A.V., Balalaeva I.V., Gladkova N.D., Karabut M.M., Kiseleva E.B., Iksanov R.R., Ilyin N.I., Sokurenko V.P. Forecasting the severity of mucositis of the oral mucosa by the method of optical coherence tomography. Problems of Oncology. 2009; 55 (5): 572–579. [in Russian]
6. Rajapova M.U., Mardinsky Yu.S., Gulidov I.A., Medvedev V.S., Efendiev V.A., Semín D.Yu., Ivanova I.N., Derbugov D.N., Isaev P.A., Polkin V.V. Comparative evaluation of mucosal reactions in case of heterofraction chemoradiotherapy of oral cavity and oropharynx cancer. Siberian Journal of Oncology. 2011; 1: 11–15. [in Russian]
7. Dean J.A., Wong K.H., Welsh L.C., Jones A.B., Schick U., Newbold K.L., Bhidé S.A., Harrington K.J., Nutting C.M., Gulliford S.L. Normal tissue complication probability (NTCP) modelling using spatial dose metrics and machine learning methods for severe acute oral mucositis resulting from head and neck radiotherapy. Radiother Oncol. 2016 Jul; 120 (1): 21–7. doi: 10.1016/j.radonc.2016.05.015.
8. Peterson D.E., Srivastava R., Lalla R.V. Oral mucosal injury in oncology patients: perspectives on maturation of a field. Oral Dis. 2015 Mar; 21 (2): 133–41. doi: 10.1111/odi.12167.
9. Zyryanov B.N., Yevtushenko V.A., Vusik M.V., Cheremisina O.V. Use of low-energy copper vapor laser in oncology practice. Russian Oncology Journal. 1997; 3: 26–28. [in Russian]
10. Farivar S., Malekshahi T., Shiari R. Biological effects of low level laser therapy. J Lasers Med Sci. 2014 Spring; 5 (2): 58–62.
11. Oberoi S., Zamperlini-Netto G., Beyene J., Treister N.S., Sung L. Effect of prophylactic low level laser therapy on oral mucositis: a systematic review and meta-analysis. PLoS One. 2014 Sep 8; 9 (9): e107418. doi: 10.1371/journal.pone.0107418.
12. Migliorati C., Hewson I., Lalla R.V., Antunes H.S., Estilo C.L., Hodgson B., Lopes N.N.F., Schubert M.M., Bowen J., Elad S. Systematic review of laser and other light therapy for the management of oral mucositis in cancer patients. Support Care Cancer. 2013 Jan; 21 (1): 333–41. doi: 10.1007/s00520-012-1605-6.
13. Common Terminology Criteria for Adverse Events (CTCAE). URL: https://ctep.cancer.gov/protocolDevelopment/electronic_applications/ctc.htm (дата обращения 11.12.2017)
14. Calculation for the Chi-Square test. URL: <http://www.quantpsy.org/chisq/chisq.htm> (дата обращения 11.12.2017)
15. Antunes H.S., Schluckebier L.F., Herchenhorn D., Small I.A., Araujo C.M., Viégas C.M.P., Rampini M.P., Ferreira E.M.S., Dias F.L., Teich V., Teich N., Ferreira C.G. Cost-effectiveness of low-level laser therapy (LLLT) in head and neck cancer patients receiving concurrent chemoradiation. Oral Oncol. 2016 Jan; 52: 85–90. doi: 10.1016/j.oraloncology.2015.10.022.
16. Carvalho P.A.G., Jaguar G.C., Pellizzon A.C., Prado J.D., Lopes R.N., Alves F.A. Evaluation of low-level laser therapy in the prevention and treatment of radiation-induced mucositis: a double-blind randomized study in head and neck cancer patients. Oral Oncol. 2011 Dec; 47 (12): 1176–81. doi: 10.1016/j.oraloncology.2011.08.021.
17. Gautam A.P., Fernandes D.J., Vidyasagar M.S., Maiya A.G., Gudattu V. Low level laser therapy against radiation induced oral mucositis in elderly head and neck cancer patients—a randomized placebo controlled trial. J Photochem Photobiol B. 2015 Mar; 144: 51–6. doi: 10.1016/j.jphotobiol.2015.01.011.

Received 11.12.17

Accepted 6.02.18

ABOUT THE AUTHORS

Elena S. Sedova, MD, Postgraduate, Nizhny Novgorod State Medical Academy (Nizhny Novgorod, Russia). E-mail: elenaphinagina@gmail.com. Researcher ID: L-7871-2017. Author ID: 56880423800.

Vladimir I. Yusupov, PhD, Senior Researcher, Institute of Photonic Technologies, Federal Research Center Crystallography and Photonics (Moscow, Russia). E-mail: iouss@yandex.ru. SPIN-code: 3121-9772. Researcher ID: B-4555-2013. Author ID: 15051423700.

Natalia N. Vorobyova, Researcher, Institute of Photonic Technologies, Federal Research Center Crystallography and Photonics (Moscow, Russia). E-mail: natalie.vorobieva@gmail.com. SPIN-code: 6708-5606. Researcher ID: K-1272-2013. Author ID: 6603607298. ORCID: 0000-0001-6698-1460.

Nadezhda V. Kanishcheva, MD, PhD, Assistant, Nizhny Novgorod State Medical Academy (Nizhny Novgorod, Russia). E-mail: n.kanischeva@yandex.ru

Anna V. Maslennikova, MD, DSc, Professor, Nizhny Novgorod State Medical Academy (Nizhny Novgorod, Russia). E-mail: maslennikova.anna@gmail.com. SPIN-code: 7511-8393. Researcher ID: S-2734-2016. Author ID: 9841297600. ORCID: 0000-0003-0434-4372.